



### **Science Arts & Métiers (SAM)**

is an open access repository that collects the work of Arts et Métiers Institute of Technology researchers and makes it freely available over the web where possible.

This is an author-deposited version published in: <https://sam.ensam.eu>  
Handle ID: <http://hdl.handle.net/10985/18183>

#### **To cite this version :**

Violaine DELABAR, Michaël BRUNEAU, Pierre-Aurélien BEURIAT, Fahed ZAÏRI, Sergio FUENTES, Riccardo RIVA, Benjamin GORY, Cédric BARREY - The efficacy of multimodal treatment for symptomatic vertebral hemangiomas: A report of 27 cases and a review of the literature - Neurochirurgie - Vol. 63, n°6, p.458-467. - 2017

Any correspondence concerning this service should be sent to the repository

Administrator : [scienceouverte@ensam.eu](mailto:scienceouverte@ensam.eu)



# Intérêt d'une prise en charge multimodale des hémangiomes vertébraux symptomatiques : à propos de 27 cas et revue de la littérature

## *The efficacy of multimodal treatment for symptomatic vertebral hemangiomas: A report of 27 cases and a review of the literature*

V. Delabar<sup>a</sup>, M. Bruneau<sup>b</sup>, P.A. Beuriat<sup>a</sup>, F. Zairi<sup>c</sup>, S. Fuentes<sup>d,e</sup>, R. Riva<sup>f</sup>, B. Gory<sup>f</sup>, C. Barrey<sup>a,\*,g</sup>

<sup>a</sup> Service de neuro chirurgie C, chirurgie du rachis, hôpital P.-Wertheimer, hospices civils de Lyon, université Claude-Bernard Lyon, boulevard Pinel, 69003 Lyon, France

<sup>b</sup> Service de neurochirurgie, hôpital Erasme, route de Lennik, 808, 1070 Bruxelles, Belgique

<sup>c</sup> Service de neurochirurgie, CHRU de Lille, rue E. Laine, 59037 Lille, France

<sup>d</sup> Université d'Aix-Marseille, 13284 Marseille, France

<sup>e</sup> Service de neurochirurgie, hôpital Timone, AP-HM, 13005 Marseille, France

<sup>f</sup> Service de neuroradiologie interventionnelle, P.-Wertheimer, hospices civils de Lyon, université Claude-Bernard Lyon 1, 59, boulevard Pinel, 69003 Lyon, France

<sup>g</sup> Laboratoire de biomécanique, arts et metiers Paris-Tech, ENSAM, boulevard de l'Hôpital, 75013 Paris, France

### A B S T R A C T

**Introduction.** – Vertebral hemangiomas (VH) represent the most common primary bone tumor of the spine and are rarely symptomatic. Currently, there is no consensus for treatment and many therapeutic options are available, alone or in combination including cementoplasty, sclerotherapy, surgery, embolization and/or radiotherapy.

**Objective.** – To evaluate the clinical and radiological outcome of a multimodal management for symptomatic VH.

**Methods.** – A consecutive prospective and retrospective multicenter study was conducted to review cases of symptomatic VHs between 2005 and 2015. Clinical and radiological aspects, treatment modalities and complications were evaluated preoperatively; postoperatively and at last follow-up. We also reviewed the literature of studies concerning case series of VH, published after 1990 and involving more than 10 patients.

**Results.** – Twenty-seven VHs were included in our series (mean age at diagnosis: 47.9 years), out of which 26 were symptomatic. Ten presented with neurologic deficit (37%). An epidural extension was noted in 13 patients (48%). Eleven patients (41%) underwent multimodal treatments. In the multimodal group, eradication was observed in 6 patients (54%), stable residue in 5 cases (46%) with no recurrence versus 3 eradication (23%), 9 stable residue (69%) and no recurrence in the monomodal group, ( $P > 0.05$ ). The literature comprised 14 studies including 458 patients. Only 4 studies were focused on multimodal treatments.

**Conclusion.** – Based on this study, the multimodal management of symptomatic VHs appeared safe and effective. Finally, we propose an algorithm for symptomatic VHS management based on the severity of epidural extension and fracture risk.

#### Keywords:

Vertebral hemangioma  
Multimodal treatment  
Aggressive hemangioma  
Spine tumor  
Primary bone tumor  
Vertebroplasty

**Mots clés :**

Hémangiome vertébral  
 Traitement multimodal  
 Hémangiome agressif  
 Tumeur du rachis  
 Tumeur osseuse primitive  
 Vertébroplastie

**Introduction.** – L'hémangiome vertébral (HV) représente la tumeur osseuse bénigne rachidienne la plus fréquente. Actuellement, il n'existe pas de consensus thérapeutique mais une multitude de traitements à disposition, seuls ou combinés, incluant la cimentoplastie, la sclérothérapie, la chirurgie, l'embolisation et/ou la radiothérapie.

**Objectif.** – Évaluer les résultats d'une prise en charge multimodale des HV symptomatiques.

**Matériel et méthodes.** – Nous avons analysé une série multicentrique consécutive, prospective et rétrospective, constituée d'HV pris en charge entre 2005 et 2015. Nous avons évalué les données radio-cliniques, thérapeutiques et les complications en préopératoire, postopératoire et au dernier recul. Nous avons également réalisé une revue de la littérature des séries publiées après 1990 et incluant au moins 10 patients.

**Résultats.** – Notre série comprenait 27 HV (d'âge moyen de 47,9 ans) dont 26 étaient symptomatiques. Dix patients (37 %) présentaient un déficit neurologique. Une extension épidurale était notée chez 13 patients (48 %). Onze patients (41 %) ont bénéficié d'une prise en charge multimodale. Les résultats ont été respectivement dans le groupe multimodal et le groupe monomodal ; une éradication chez 6 (54 %) et 3 (23 %) patients, un résidu stable chez 5 (46 %) et 9 (69 %) patients et l'absence de récurrence,  $p > 0,05$ . La revue de la littérature comprenait 14 séries soit 458 patients. Seuls 4 articles ont concerné un traitement multimodal.

**Conclusion.** – Ce travail nous a permis de souligner l'intérêt d'une prise en charge multimodale des HV symptomatiques et de proposer un arbre décisionnel basé sur l'importance de l'extension épidurale et le risque fracturaire.

## 1. Introduction

Les hémangiomes vertébraux (HV) ont été décrits pour la première fois par Virchow en 1867. Ils sont présents chez 10–12 % de la population dans les séries cadavériques ou radiologiques, avec un pic d'incidence entre 30 et 60 ans. Ils sont rarement symptomatiques dans environ 1 % des cas seulement [1–3].

Typiquement localisés au niveau du corps vertébral (85–90 %) et plus particulièrement au niveau du rachis thoracique, ils sont multiples dans 33 % des cas [4,5].

Il existe une légère prédominance féminine avec parfois une recrudescence au moment de la grossesse [6].

Histologiquement, l'HV constitue une tumeur vasculaire bénigne d'origine congénitale avec prolifération de tissu endothélial au sein de l'os, de type capillaire ou caverneux (plus fréquemment) et d'évolution lente. Il peut y avoir un contingent grasseux/vasculaire très variable qui est corrélé avec le potentiel évolutif de l'HV.

Les HV grasseux sont les plus fréquents (99 %) et la plupart du temps découverts fortuitement. Ils sont typiquement asymptomatiques, limités au corps vertébral, et non évolutifs, ne nécessitant pas de surveillance.

Les HV symptomatiques, dits « agressifs », richement vascularisés, sont rares (1 %). Ils se manifestent par des douleurs axiales plutôt inflammatoires, une fracture pathologique et/ou des signes neurologiques liés à une extension épidurale.

Bien qu'il s'agisse de la plus fréquente des tumeurs osseuses bénignes rachidiennes, les HV ne prolifèrent que rarement au-delà de l'os cortical.

Il n'existe pas de consensus de traitement en présence d'un HV symptomatique. Une multitude de traitements sont envisageables à l'heure actuelle : de nombreuses séries ont étudié l'efficacité d'un traitement en particulier mais peu de séries analysent la prise en charge multimodale des HV.

La cimentoplastie, décrite pour la première fois par Galibert et al., *Neurochirurgie en 1987*, [7] reste le traitement de référence et consiste en une injection de PMMA (polyméthacrylate de méthyle) par voie transpédiculaire. Elle est indiquée dans le traitement des HV symptomatiques douloureux et/ou à risque fracturaire.

La sclérothérapie par voie percutanée avec injection d'alcool in situ dans l'HV (ETHIBLOC™) entraîne un collapsus de l'angiome avec nécrose du tissu hémangiomateux permettant ainsi de réduire

éventuellement son extension épidurale lorsque celle-ci est modérée.

La chirurgie est généralement indiquée en cas de tableau neurologique déficitaire et/ou d'instabilité rachidienne par fracture pathologique. Elle permet la réalisation de prélèvements histologiques, une décompression des structures neurologiques (laminectomie, résection du tissu épidural) et une stabilisation du rachis (ostéosynthèse) lorsqu'elle est nécessaire, et ce avec des risques opératoires relativement minimes.

L'embolisation artérielle peut précéder la chirurgie pour limiter le risque hémorragique. Elle constitue rarement un traitement isolé à part entière.

Enfin, la radiothérapie conventionnelle [de 20 à 30 Gy] est principalement utilisée en complément des autres modalités thérapeutiques pour stabiliser un résidu épidural.

À travers une série multicentrique francophone (série de la SNCLF), le but de notre travail a été d'évaluer la prise en charge des HV symptomatiques avec un intérêt particulier pour la prise en charge multimodale.

## 2. Matériel et méthodes

### 2.1. Série SNCLF

Cette série multicentrique observationnelle se compose de patients recrutés consécutivement de manière prospective (8 cas) et rétrospective (19 cas) dans le cadre du rapport de la Société de neurochirurgie de la langue française de 2015 (SNCLF) grâce au remplissage d'une base de données sécurisée à partir d'un site internet dédié (<http://www.rapportsnclf2015.com>) durant une période de 2 ans. La base de données comprenait les cas consécutifs de tumeurs rachidiennes primitives dont les HV, pris en charges entre 2005 et 2015 dans 5 centres francophones (par ordre de recrutement : Lyon, Marseille, Paris Lariboisière, Bruxelles et Lille). Ont été inclus les patients ayant un diagnostic radio-clinique et/ou confirmé par analyse anatomopathologique d'HV. Une analyse descriptive démographique et de la prise en charge diagnostique et thérapeutique a pu être réalisée.

Tous les patients ont eu une évaluation clinique de la douleur et de la symptomatologie neurologique comprenant en pré- et post-traitement le score de Karnofsky de 0 à 100 et la classification de

Frankel. L'évaluation radiologique comprenait systématiquement une IRM avant traitement et au dernier recul.

Les différents traitements ont été rapportés en différenciant les patients ayant bénéficié d'une seule (groupe monomodal) ou de plusieurs modalités thérapeutiques (groupe multimodal). Le choix du traitement était à la discrétion de chaque centre.

L'évolution a été établie lors de la dernière consultation. En comparaison avec la situation avant traitement, les patients ont été subdivisés en améliorés, stabilisés ou aggravés en fonction de l'évolution neurologique et/ou de la douleur.

La présence d'un résidu ou d'une récurrence a été observée ainsi que la proportion d'HV considéré comme éradiqué dans chaque groupe. Pour cela une imagerie de suivi par IRM a été réalisée. En cas de matériel d'ostéosynthèse (7 patients instrumentés), un scanner ou des séquences spécifiques pouvaient être utilisées.

## 2.2. Revue de la littérature

Nous avons réalisé une revue de la littérature à l'aide de Pubmed à la date du 1<sup>er</sup> décembre 2015 avec comme mots clés « symptomatic vertebral hemangioma » et « neurologic vertebral hemangioma ». Les critères d'inclusion des articles étaient la langue anglaise, les séries de plus de 10 patients et publiées après 1990. Ont été exclues les séries exclusivement pédiatriques et portant sur les femmes enceintes étant donné les contre-indications de certains traitements.

Lorsque les données étaient disponibles dans les articles sélectionnés, nous avons rapporté la symptomatologie initiale, la présence d'une extension épidurale, d'une fracture pathologique, les différents traitements réalisés, les résultats cliniques et la survenue d'une récurrence.

**Tableau 1**

Présentation clinique des HV inclus dans la série de la SNCLF.  
Initial clinical aspect of VH included in SNCLF series.

Sexe	Âge	Symptômes	IK	Score de Frankel	Localisation rachidienne (nombre)	Extension à l'imagerie
F	41	Paraparésie spastique 4/5	60	D	Th1, Th4, Th10	Épidurale circonférentielle et paravertébrale
M	48	Sensitivomoteur	90	D	Th7–Th8 (3)	Épidurale
F	71	Paraplégie + troubles sphinctériens	40	B	Th10	Épidurale et latérovertébrale
M	31	Douleur axiale et radiculaire	90	E	Th3	Non
M	54	Douleur axiale et radiculaire + déficit neurologique	100	D	L3	Non
M	55	Douleur axiale et radiculaire	80	E	Th10	Non
M	14	Douleur axiale + déficit neurologique	70	D	Th10	Épidurale et latérovertébrale
F	51	Douleur axiale	90	E	L2	Épidurale
M	43	Douleur axiale et radiculaire	80	E	Th7, Th8 (2)	Non
F	55	Douleur axiale et radiculaire	70	E	Th8 (2)	Épidurale et latérovertébrale
F	61	Découverte fortuite	100	E	S1	Non
F	12	Douleur axiale + déficit neurologique	80	D	Th4	Non
M	43	Paraparésie	60	C	Th7	Épidurale
M	43	Douleur radiculaire + déficit sensitivomoteur	90	D	Th7	latérovertébrale
F	53	Douleur axiale et radiculaire + déficit neurologique	70	D	Th12	Épidurale
F	56	Douleur axiale et radiculaire	80	E	S1	Épidurale
F	58	Douleur axiale	90	E	Th8	Épidurale
F	70	Douleur axiale et radiculaire	60	E	Th6 (6)	Épidurale et latérovertébrale
M	66	Découverte fortuite	90	E	L2 (2)	Non
M	18	Douleur axiale	80	E	L1	Non
F	60	Douleur axiale	100	E	C2 (3)	Non
M	37	Douleur axiale + déficit neurologique	70	D	Th6	Épidurale
M	28	Douleur axiale	100	E	L5	Non
M	21	Douleur axiale et radiculaire	80	E	S2	Épidurale et prévertébrale
M	87	Douleur axiale et radiculaire	60	E	L3	Non
F	60	Douleur axiale	90	E	Th7	Non
F	57	Douleur axiale et radiculaire	90	E	L2	Non
13 f/14 m	m : 47	–	m : 80	–	C : 1, T : 16, L : 7, S : 3	–

HV : hémangiome vertébral ; SNCLF : Société de neurochirurgie de la langue française.  
HV: VH Vertebral Hemangioma SNCLF: French-speaking Neurosurgical Society.

## 2.3. Analyses statistiques

Ont été utilisées uniquement des statistiques descriptives standard pour les variables quantitatives (de type sommes, moyennes, écart-type, minimale, maximale) et pour les variables qualitatives (de type pourcentages). Nous avons réalisé une analyse statistique comparative d'efficacité des groupes monomodal et multimodal à l'aide d'une analyse de Chi<sup>2</sup> ajustée par la correction de Yates. L'hypothèse nulle est l'absence de différence significative entre les deux groupes. Le seuil de significativité est de 0,05.

## 3. Résultats

### 3.1. Série SNCLF

La série de la SNCLF comprenait 27 HV diagnostiqués chez 13 femmes et 14 hommes avec un âge moyen de 47,9 ans [extrêmes 12–87 ans] (Tableaux 1–3). Le suivi des patients était en moyenne de 22,9 mois. La symptomatologie initiale est présentée dans le Tableau 1 : douleurs axiales dans 21 cas (78 %) et déficit neurologique dans 10 cas (37 %). Le score de Frankel était sévère (B et C) chez 2 patients (7 %), et modéré (D) chez 10 patients (37 %). Les HV ont été observés principalement au niveau du rachis thoracolombaire (66 %) avec une localisation cervicale (4 %) et trois sacrées (11 %). Ils étaient multiples dans 7 cas (26 %).

Sur l'imagerie, il existait une extension épidurale chez 13 patients (48 %).

La prise en charge thérapeutique, présentée dans le Tableau 2, était multimodale chez 11 patients (41 %) : embolectomie + cimentoplastie ( $n=4$ ), chirurgie + cimentoplastie ( $n=2$ ), embolisation + chirurgie ( $n=1$ ), chirurgie + radiothérapie ( $n=1$ ), embolisation + chirurgie + radiothérapie ( $n=1$ ), embolisation + chirurgie + cimentoplastie + radiothérapie ( $n=2$ ).

**Tableau 2**

Prise en charge thérapeutique des HV inclus dans la série de la SNCLF.  
Therapeutic aspect of VH included in SNCLF series.

Sexe	Âge	Traitement	Complications	Suivi (mois)	Évolution clinique	IK post-traitement	Frankel post-traitement	Évolutivité
F	41	CHIR+ CIM	0	6	Aggravation transitoire (déficit 2/5)	NP	B	Éradiqué
M	48	CHIR	Hémothorax	48	Stable	90	NP	Résidu stable
F	71	CHIR+ RT	0	6	Amélioration	NP	NP	NP
M	31	CIM	Fuite paravertébrale	13	Stable	NP	NP	Résidu stable
M	54	CHIR	0	6	Stable	100	NP	NP
M	55	EMB+ CIM	0	58	Aggravation	90	E	Éradiqué
M	14	CHIR	Infection urinaire	6	Amélioration	70	E	Éradiqué
F	51	EMB+ CIM	0	6	Stable	90	E	Résidu stable
M	43	EMB	Refus de la cimentoplastie post-EMB	28	Stable	80	E	Résidu stable
F	55	CHIR	0	70	Amélioration	90	E	Résidu stable
F	61	CHIR	Paresthésie jambe droite	18	Aggravation douleur	100	E	Résidu stable
F	12	CHIR	0	38	Amélioration	100	E	Éradiqué
M	43	EMB+ CHIR+ RT	0	36	Amélioration	90	E	Éradiqué
M	43	EMB+ CHIR+ CIM+ RT	0	40	Amélioration	100	E	Éradiqué
F	53	EMB+ CHIR+ CHIR	0	39	Stable	70	D	Éradiqué
F	56	EMB	0	39	Stable	80	E	Résidu stable
F	58	CIM+ EMB	0	28	Stable	90	E	Résidu stable
F	70	CHIR+ CHIR	Hémopneumothorax	23	Stable	70	E	Éradiqué
M	66	Surveillance	0	34	Aggravation douleur	80	E	-
M	18	EMB+ CIM	0	6	Amélioration	100	E	Résidu stable
F	60	Surveillance	0	6	Stable	100	E	-
M	37	EMB+ CHIR+ CIM+ RT	0	18	Amélioration	100	E	Éradiqué
M	28	Surveillance	0	15	Aggravation douleur	80	NP	-
M	21	CHIR	0	6	Stable	80	E	Résidu stable
M	87	CHIR+ CIM	0	10	Amélioration	80	E	Résidu stable
F	60	CIM	0	10	Amélioration	90	E	Résidu stable
F	57	CHIR	0	6	Amélioration	90	E	Résidu stable
moy	47 <sub>[12-87]</sub>	-	-	22,9 <sub>[6-70]</sub>	-	88	-	-

HV : hémangiome vertébral ; SNCLF : Société de neurochirurgie de la langue française.

**Tableau 3**

Tableau comparatif des résultats au dernier suivi lors d'une prise en charge multimodale versus monomodale.

Results at last follow-up: comparison between multimodal and unimodal treatments.

Groupe de traitement	Multimodal	Monomodale
Nombre de cas	11	13
Statut neurologique		
Amélioration	7 (64%)	5 (38%)
Stabilité	3 (27%)	7 (54%)
Aggravation	1 (9%)	1 (8%)
Évaluation radiologique		
Éradication	6 (54%)	3 (23%) <sup>a</sup>
Résidu stable	5 (45%)	9 (69%) <sup>a</sup>
Récidive	0	0

<sup>a</sup> Un patient perdu de vue pour l'évaluation radiologique, comparaison éradication et résidu stable :  $p=0,31$ .

Deux cas de prise en charge multimodale sont présentés sur les Fig. 1 et 2.

Parmi les patients traités de façon multimodale, nous avons pu constater une amélioration clinique dans 7 cas (63,6%) et 1 cas d'aggravation neurologique transitoire avec une paraparésie cotée à 2/5. La tumeur a pu être éradiquée chez 6 patients (54%). Le résidu est resté stable après traitement dans les autres cas (46%). Le taux de complication était de 9% comprenant un déficit neurologique transitoire.

La prise en charge thérapeutique était monomodale dans 13 cas (48%) : cimentoplastie ( $n=2$ ), embolisation ( $n=2$ ), chirurgie ( $n=9$ ). En ce qui concerne les traitements par cimentoplastie ou embolisation, les résultats étaient une stabilisation de la symptomatologie dans 3 cas et 1 amélioration clinique. Le résidu est resté stable dans les 4 cas. Les patients opérés se sont améliorés cliniquement dans 4 cas, ont été stabilisés dans 4 cas et un seul a présenté une aggravation de troubles de la sensibilité. La chirurgie seule a permis d'éradiquer la tumeur dans 3 cas. Dans 5 cas, la résection a été

partielle et le résidu s'est avéré stable au cours du temps (suivi de 6 à 70 mois). Pour le dernier cas, le contrôle radiologique n'est pas mentionné.

Le taux de complication du groupe monomodale était de 23% comprenant deux hémopneumothorax post-opératoires et une fuite de ciment post-vertébroplastie (1/9 vertébroplastie réalisée dans la série).

Il a été proposé une surveillance simple dans 3 cas peu symptomatiques. Au dernier recul, nous avons constaté 2 aggravations des douleurs liées à la lésion.

Les différentes techniques chirurgicales des 16 patients opérés ont été réalisées par un abord postérieur comprenant une laminectomie dans 8 cas, associés à une ostéosynthèse dans 4 cas et à un abord antérieur pour compléter la corpectomie dans 3 cas. Un abord latéral a aussi été réalisé une fois.

Une comparaison des résultats des groupes multimodal et monomodale est récapitulée dans le Tableau 3. L'analyse statistique ne permet pas de retrouver de différence d'efficacité radiologique comprenant l'éradication de la lésion ou la persistance d'un résidu tumoral ( $p=0,31$ ) entre les deux groupes de prise en charge des HV.

### 3.2. Revue de la littérature

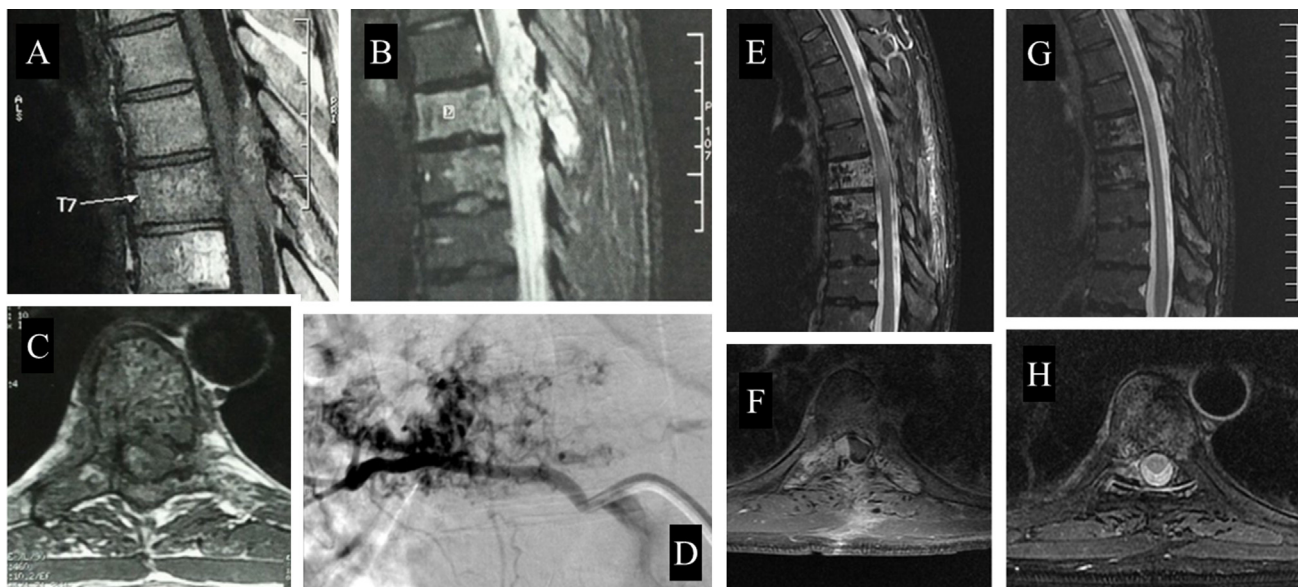
À partir de 161 articles, 69 ont été exclus à la lecture du titre (Tableau 4). Après analyse du résumé, nous avons gardé 14 séries, publiées après 1990.

En incluant notre série, la revue de la littérature comprend 458 patients dont 59% de femmes, âgés de 9 à 87 ans (moyenne 47,5).

#### 3.2.1. Aspects cliniques

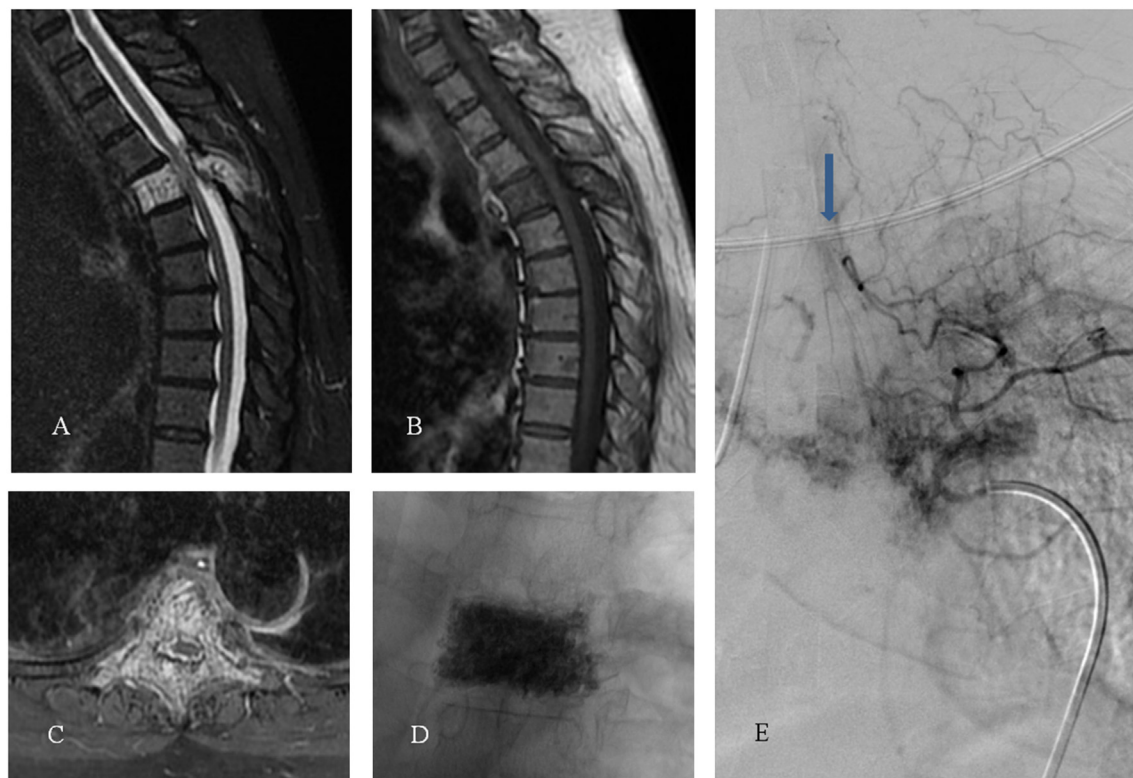
Une seule étude de 1993 [2] comprenait des patients asymptomatiques, les HV étaient révélées par des douleurs dans 75% des cas, une symptomatologie neurologique de type radiculopathie ou





**Fig. 1.** Patient de 42 ans présentant une paraparésie secondaire à un hémangiome vertébro-épidural agressif de T7. La lésion s'étendait sur 43 mm de hauteur et apparaissait en hyposignal T1 (A), hypersignal FAT SAT (B), se rehaussant franchement après gadolinium (C). Après artériographie de repérage au niveau de T7 (D), embolisation de l'hémangiome. Laminectomie réalisée en urgence avec double Cimentoplastie T7-T8 par voie transpédiculaire. À 4 mois, l'IRM (E, F) mettait en évidence un résidu latero-épidural droit, traité par radiothérapie. À 4 ans, au dernier contrôle, le patient était paucysymptomatique, sans aucun stigmate de récurrence ni de résidu angiomateux sur l'IRM de contrôle (G,H) confirmant l'éradication de l'HV.

A 42-year-old man with paraparesis. MRI showed an aggressive VH of T7. Lesion was 43 mm high in the canal, had low signal intensity on T1-weighted MRI (A) and high signal on Fat Sat T2-weighted MRI (B) with large enhancement (C). The patient underwent diagnostic arteriography (D) before VH embolization and decompressive surgery associated with T7-T8 pedicular vertebroplasty. At 4 months follow-up, MRI (E, F) showed a right latero-épidural residue treated by radiotherapy. At 4 years follow-up, the patient had very few symptoms. The MRI (G, H) did not show any residue and confirmed the eradication.



**Fig. 2.** Patiente de 68 ans sans antécédents, présentant un hémangiome vertébral de T4 avec une extension épidurale, révélée par un tableau de compression médullaire. IRM initiale : envahissement complet de la vertèbre T4 en hypersignal T2 stir (A), hyposignal T1 (B) et prenant le contraste en T1 + gadolinium (C). La patiente a bénéficié d'une Cimentoplastie percutanée (D) permettant une stabilisation du rachis et une dévascularisation de la lésion. Échec de l'embolisation (E) devant la présence d'une artère spinale antérieure en T4 gauche (flèche). Une laminectomie simple a été réalisée en complément sans complication.

A 68-year-old woman with no previous medical history with weakness and paresthesia of the lower limbs. Initial MRI showed a full invasion of T4. The lesion had high signal intensity on Stir T2-weighted MRI (A) and low signal on T1-weighted MRI (B) with large enhancement (C). Patient underwent percutaneous vertebroplasty (D) for spine stabilization and devascularization. Failure of embolization (E) because of anterior spinal artery on the level of left T4 (arrow). Surgery was a simple laminectomy for decompression without complication.

**Tableau 4**

Études de la littérature concernant des séries d'HV de plus de 10 cas et comprenant la clinique, la prise en charge et les résultats.

Overview of literature results of VH with more than 10 patients: clinical aspect, treatment modalities and results.

Année	Auteurs	Type d'étude	n de cas	Ratio H/F	Âge	Clinique	Niveau	IRM : extension	Ciment	SCLE	CHIR	RT	EMB	Suivi (mois)	Résultat clinique	Récidive	Complications	Remarques
1993	Fox et al.	Série consécutive rétrospective	59	23/26	NP	A : 35 (59%) D : 13 (22%) N : 11 (18%)	NP	6 (10%)	0	0	11	5	2	72	Amélioration post-traitement, stabilité sans traitement (2 aggravations sans traitement)	3 (2 après RT)	2 arachnoïdité, l'hématome épidual	D : surveillance, RT ou EMB
1999	Goyal et al.	Série rétrospective	14	10/4	36,9 [15 – 59]	D : 4 (28%) N : 13 (92%) PP	T : 8+L : 6	14 (100%)	0	14	0	0	0	15,5	Amélioration : 85 % (aggravation transitoire : 3-5 jours)	2	1 extravasation PDC (Produit de contraste) : arrêt procédure + 1 FP	6 abords unipédiculaires et 8 bupédiculaires
2000	Doppman et al.	Série rétrospective	11	4/7	51 [29 – 73]	N : 11 (100%) PP ou R	T : 7+L : 4	11 (100%)	0	11	2	3	3	40,6	3 reprises SCLE pour résidu amélioration complète : 6, partielle : 4, stabilité : 1	0	2 FP : traitement CHIR	
2001	Miszczyk et al.	Série rétrospective	14	1/13	46 [36 – 62]	D : 14 (100%)	T : 5+L : 8+S : 1	0	0	0	0	14	0	20	D : amélioration complète 64 %, partielle 28 %	NP	0	RT monoT : dose totale 30 Gy avec fraction de 2 Gy
2002	Murugan et al.	Série consécutive rétrospective	13	5/8	35,5 [15 – 61]	D : 9 (69%) N : 12 (92%)	T : 12+S : 1	NP	0	CO : 1+PC : 4	8	1	1 préop. + 1 monoT	NP	CHIR : amélioration : 6, stabilité : 2 SCLE : amélioration dans les 48 h : 3 et stabilité : 1	NP	0	
2006	Acosta et al.	Série consécutive rétrospective	16	5/11	52 [26 – 83]	D : 9 (56%) N : 8 (50%) R	T : 12+L : 4	3 (19%)	PC : 4	0	9	2	3 pré-op. + 3 monoT	81	CIM : 3 améliorations, 1 stable ; EMB : amélioration ; CHIR : 7 améliorations	3 (2 CHIR + 1 cyberknife)	NP	
2009	Guamiéri et al.	Cohorte prospective	24	10/14	63	D : 24 (100%)	C : 2+T : 10 + L : 24	2 (8%)	PC : 22	0	0	0	0	50	D : amélioration 100 % dans les 72 h	0	Fuite de ciment : 4/36 (11 %)	16 abords unipédiculaire et 6 bipédiculaire
2010	Heyd et al.	Registre allemande de RT	84	27/57	48 [17 – 79]	D : 82 (97,2%) N : 24 (28,6%)		NP	CO : 5	0	20	84	6	68	Amélioration complète D : 62 %, N : 79,2 %, partielle D : 29 %, N : 20,8 %, stabilité : 9,5 %	NP		
2012	Hao et al.	Série consécutive prospective	26	10/16	[23 – 70]	D : 26 (100%)	T : 17+L : 11	NP	PC : 26	0	0	0	0	8,6	D : amélioration 100 % dans les 72 h	NP	Fuite de ciment : 3 (11,5%) 1 PP légère transitoire	10 abords unipédiculaire et 16 bipédiculaire
2013	Liu et al.	Série consécutive rétrospective	31	13/18	57,5	D : 31 (100%) FP : 2 (6%)	T : 18+L : 15	2 (6%)	PC : 33	0	0	0	0	15,8	D : amélioration 100 %	NP	Fuite de ciment : 4 (13%)	16 abords unipédiculaire et 17 bipédiculaire

Tableau 4 (Suite)

Année	Auteurs	Type d'étude	n de cas	Ratio H/F	Âge	Clinique	Niveau	IRM : extension	Ciment	SCLE	CHIR	RT	EMB	Suivi (mois)	Résultat clinique	Récidive	Complications	Remarques
2013	Omidi-Kashani et al.	Série prospective	24	16/8	44 [35 – 52]	D : 24 (100%)	NP	NP	PC : 26	0	0	0	0	21,3	Pas d'aggravation	NP	Fuite de ciment : 14 (58%)	4 abord uni-pédiculaire et 22 bipédiculaire
2013	Hao et al.	Revue rétrospective d'un sous-groupe d'un essai prospectif	18	11/7	44,3 [32 – 70]	D : 18 (100%)	C : 18	0	CO : 18	0	18	0	0	24,1	D : amélioration : 75 %, amélioration neurologique : 100 %	0	0	Exclusivement HD cervicale + VH : ACDF + CIM
2014	Jiang et al.	Série rétrospective	29	12/17	44 [21 – 72]	D : 17 (58%) N : 29 (100%) PP ou R FP : 5 (17%)	C : 3+T : 21 + L : 5	29 (100%)	CO : 8	0	21	10	0	51,1	D : amélioration complète 24, partielle 5 N : aggravation avec 5 PP légère	3(CHIR monoT : 2eme CHIR + RT) +2(RT monoT : CHIR ou CIM)0	2 hémorragies per-op. arrêtant la CHIR	Proposition de protocole de traitement selon le déficit neurologique lent ou sévère/rapide
2015	Goldstein et al.	Étude ambispective multicentrique observationnelle	68	25/43	51 [15–83]	D : 54 (80%) N : 24 (38%) FP : 20 (31%)	NP	33 (55%)	CO : 18	0	68	7	33	47	NP	2 (3%)	NP	6 reprises chirurgicales
2016	Barrey et al.	Séries ambispective multicentrique observationnelle	27	14/13	47,9 [12 – 87]	D : 21 (78%) N : 10 (37%)	C : 1+T : 16 + L : 71	13 (48%)	CO : 9	0	16	4	10	25,6	Amélioration : 10, stabilité : 5, aggravation : 2 + 1 transitoire	5	15% (fuite de ciment : 1, hémopneumothorax 2)	Proposition de protocole traitement selon la clinique et l'imagerie
Total	16 séries		485	186/272	m 47,5 [9 – 87]	D : 346 (75%) N : 118 (26%) FP : 27 (5,8%)	C : 24 (10%) T : 126 (53%) L : 84 (35%) S : 3 (1,2%)	113/311 (36%)	169 (37%)	30 (6,5%)	173 (38%)	130 (28%)	62 (13%)	m : 38,6	Amélioration 431 (80%) stabilité 92 (17%) aggravation 13 (3%)	20/213	Fuite de ciment : 26 FP : 4 CHIR : 7	

HV : hémangiome vertébral ; NP : non précisé ; D : douleur ; N : déficit neurologique ; PP : paraparsie ; R : radiculopathie ; A : asymptomatique ; FP : fracture pathologique ; C : cervical ; T : thoracique ; L : lombaire ; S : sacré ; CIM : cimentoplastie ; PC : per cutané ; CO : à ciel ouvert ; SCLE : sclérothérapie ; CHIR : chirurgie ; RT : radiothérapie ; EMB : embolisation ; MonoT : monothérapie.

NP: not available; D: pain; N: neurological deficit; PP: paraparesis; R: radiculopathy; A: asymptomatic; FP: pathologic fracture; C: cervical spine; T: thoracic spine; L: lumbar spine; S: sacral spine; CIM: cementoplasty; PC: percutaneous; CO: open surgery; SCLE: sclerotherapy; CHIR: surgery; RT: radiotherapy; EMB: embolization; monoT: monotherapy.



compression médullaire dans 26 % et par des fractures pathologiques dans 5,8 %.

### 3.2.2. Aspects radiologiques

Lorsque l'information était précisée, 36 % des patients présentaient une extension épidurale, majoritairement au niveau thoracique (53 %) avec cependant 3 localisations sacrées et 24 localisations cervicales [8].

### 3.2.3. Aspects thérapeutiques

En combinant les 14 articles de la revue de la littérature, 173 patients (38%) ont été traités par chirurgie et 130 par radiothérapie principalement en monothérapie, 169 par cimentoplastie peropératoire ou percutanée, 62 par embolisation majoritairement en préopératoire et 30 par sclérothérapie percutanée.

Les résultats étaient globalement satisfaisants avec 3 % d'aggravation neurologique et 80 % d'amélioration partielle ou complète. On retrouvait 20 résidus ou récurrences quand elles étaient prises en compte (9 %). Le taux de complication global s'élevait à 6% avec principalement des fuites de ciment (15 %).

### 3.3. Études monomodales

Sur les 15 séries, 7 étudiaient spécifiquement une seule modalité de traitement : 5 concernaient la cimentoplastie percutanée [9-13] et 2 la sclérothérapie percutanée [14,15]. Ces techniques ont un effet antalgique et de stabilisation. Une étude sur la radiothérapie en monothérapie article [16] concluait sur la possibilité d'utiliser la radiothérapie en doses fractionnées de 2 Gy, jusqu'à une dose totale de 30 Gy pour traiter les HV non neurologiques avec une diminution des douleurs dans 90 % des cas.

### 3.4. Études multimodales

En dehors de notre série, uniquement 4 articles proposaient une prise en charge multimodale [2,17-19]. Deux séries étaient principalement chirurgicales [3,8]. Aucun article ne compare les différentes prises en charge possibles.

## 4. Discussion

### 4.1. Série SNCLF confrontée aux données de la littérature

L'HV agressif est typiquement caractérisé par un contingent intraosseux et par un contingent épidual. Aussi cette double composante réduit l'efficacité des traitements monomodaux, comme la vertébroplastie seule ou la chirurgie seule. Ainsi, une prise en charge multimodale nous semble logique afin de traiter toutes les composantes de l'HV et d'éradiquer la tumeur dans une proportion plus importante de cas.

À travers ce travail, nous avons pu dégager deux groupes : les patients ayant bénéficié d'un traitement multimodal (11 cas) ou monomodal (13 cas). Nous avons remarqué la présence d'une amélioration clinique dans 63,6 % des patients du groupe multimodal et 38 % des patients du groupe monomodal. L'HV a pu être éradiqué dans respectivement 6 cas (54 %) et 3 cas (23 %), le résidu est resté stable dans respectivement 5 cas (45 %) et 9 cas (69 %). Il n'y a pas eu de récurrence durant le suivi de notre série. Ainsi la prise en charge multimodale permet de traiter de façon plus efficace et plus radicale les HV dits agressifs. Il faut souligner le fait qu'il s'agissait d'une série d'HV avec extension épidurale fréquente (48 % des cas) et tableau neurologique plus d'une fois sur trois (37 % des cas).

Le taux de complication dans notre étude était concordant avec ce que nous avons retrouvé dans la littérature, comprenant respectivement 3,7 % et 3 % d'aggravation neurologique pour les deux types de prise en charge. Le taux de complication incluant les

complications postopératoires transitoires [20] était plus important dans notre série (15 %) avec 3 patients dans le groupe monomodal et 1 patient dans le groupe multimodal.

La revue de la littérature n'a permis de retenir que peu de séries, principalement rétrospectives et de faible niveau de preuve. Seules 4 études concernaient une prise en charge multimodale. Il n'existait pas d'études comparatives randomisées des différentes techniques, en raison principalement du faible nombre de patients présentant un HV symptomatique dans la population générale.

On a constaté un manque de données sur les résultats à long terme et une absence de données sur les récurrences dans plus de la moitié des séries.

Comme l'expliquait Hao et Hu [11], ces dernières décennies, les techniques non chirurgicales se sont développées dans la prise en charge des HV du fait notamment du risque de saignement peropératoire et postopératoire important car ce sont des tumeurs richement vascularisées.

Les indications de radiothérapie ou embolisation en première intention sont de plus en plus limitées depuis la démonstration de l'efficacité sur la douleur de la sclérothérapie et de la cimentoplastie en monothérapie. Ce sont des techniques qui nous paraissent indiquées en cas d'HV purement intraosseux et/ou avec une extension épidurale très limitée.

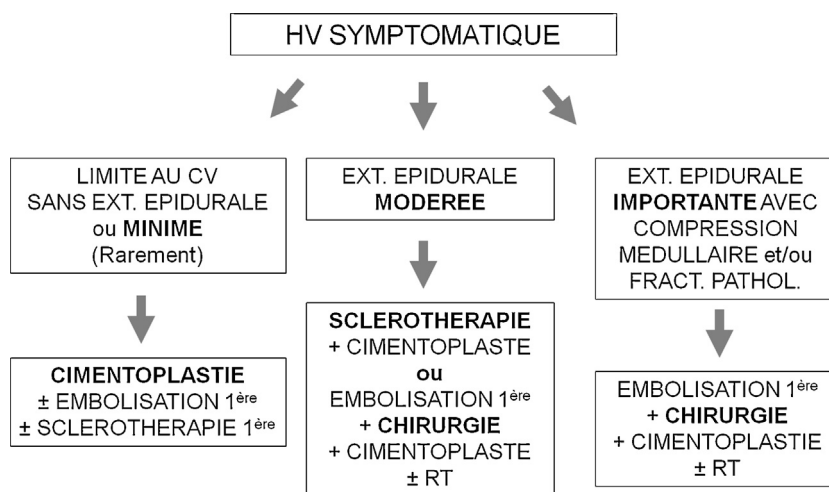
Les fractures pathologiques et le risque fracturaire encore mal défini étaient rarement précisés dans les études. Nous avons prêté une attention particulière dans notre cohorte à l'extension épidurale et à la menace neurologique alors que cette information n'était précisée que dans la moitié des articles étudiés avec un taux d'extension épidurale de 36 %.

Selon la présentation radio-clinique certaines modalités étaient ainsi indiquées. Les lésions purement intra-osseuses pouvaient être traitées en monothérapie. Cependant s'il existait un risque de collapsus, il était nécessaire de redonner une stabilité au rachis par cimentoplastie et/ou ostéosynthèse. Il était évident qu'une extension épidurale symptomatique avec tableau neurologique déficitaire nécessitait une thérapeutique décompressive dont le but était classiquement atteint par la chirurgie mais aussi dans certaines études par la sclérothérapie [15]. En cas de compression médullaire importante avec refoulement et déformation du cordon médullaire, seule la chirurgie a fait la preuve de son efficacité, a fortiori en cas d'extension épidurale circonscrite.

Une des caractéristiques de notre série était l'absence de prise en charge par sclérothérapie. Comme on pouvait le voir dans les études spécifiques, la sclérothérapie n'est pas exempte de complication. Elle entraîne une nécrose de l'HV avec un risque de fracture pathologique [14,15]. Il y a donc un intérêt à compléter le geste par une cimentoplastie. Une complication de type syndrome de Brown-Séquard a aussi été rapportée dans une présentation de cas traité par sclérothérapie [21].

La prise en charge chirurgicale permet aujourd'hui une excision large voir complète avec une augmentation des possibilités de reconstruction du rachis et une diminution des complications, principalement hémorragiques [3]. En revanche, la chirurgie doit absolument s'envisager après un geste de dévascularisation, même en urgence, soit après embolisation [20] soit après cimentoplastie soit après l'association d'une embolisation et d'une cimentoplastie. Le choix de l'abord et de la technique chirurgicale dépendent de la localisation de l'hémangiome, de la présence d'un déficit neurologique associé ou non et du risque fracturaire.

Déjà en 1993 [2], avant l'apparition des nouvelles techniques percutanées, la prise en charge multimodale était rapportée associant embolisation, chirurgie et radiothérapie. Il existait peu de séries étudiant cette prise en charge multimodale. Nous avons retrouvé la proposition d'un protocole thérapeutique chez Jiang et al., 2014 [19] en fonction de la symptomatologie clinique basé sur une chirurgie combinée à une prise en charge multimodale



**Fig. 3.** Arbre décisionnel pour le traitement des hémangiome vertébral (HV) en fonction de l'extension épidurale et du risque fracturaire à l'imagerie.  
*Therapeutic algorithm based on the severity of epidural extension and fracture risk.*

en cas de symptomatologie neurologique rapide et/ou sévère en opposition à une monothérapie par technique percutanée ou radiothérapie dans les cas moins sévères.

#### 4.2. Limites de l'étude

Bien que multicentrique et regroupant un nombre relativement élevé des cas ( $n = 27$ ), notre série SNCLF était uniquement observationnelle, non randomisée avec des cas rétrospectifs et prospectifs ce qui implique un faible niveau de preuve.

La durée de suivi de seulement 22,9 mois dans notre série pour ces tumeurs bénignes d'évolution lente sous-estime probablement le taux de récurrence (de 0% dans notre étude). Un suivi à plus long terme, au moins 5 ans, serait souhaitable. Le taux de récurrence était de 3% dans la série chirurgicale de Goldstein et al. [3]. Nous n'avons donc pas pu rechercher des facteurs de risque de récurrence, ce qu'aucune étude n'a encore exploré à notre connaissance.

Enfin, concernant la revue de la littérature, l'hétérogénéité des études a entraîné un biais car il s'agissait de techniques différentes et donc des types d'études et des résultats hétérogènes difficiles à comparer. Pour nos résultats globaux, nous avons utilisé les moyennes de chaque étude et non les données des patients séparément.

#### 4.3. Proposition d'arbre décisionnel

D'après les données observées dans cette série et les résultats observés à travers la revue de la littérature, nous considérons qu'il est important de prendre en compte la morphologie de la lésion et en particulier l'importance de l'extension épidurale (intérêt de l'IRM) et l'importance de la destruction osseuse (intérêt du scanner) (Fig. 3). Ainsi, nous proposons un arbre décisionnel en fonction de l'extension épidurale et du risque fracturaire faisant intervenir les différentes modalités thérapeutiques actuellement disponibles pour le traitement des HV. Seuls les HV purement intraosseux peuvent à nos yeux bénéficier d'un traitement monomodal type cimentoplastie ou sclérothérapie.

## 5. Conclusion

Les résultats de notre série de 27 patients sont cohérents avec ceux de la revue de la littérature comprenant 14 séries démontrant l'efficacité de nombreuses techniques de prise en charge chirurgicales ou non des HV. En dehors des HV symptomatiques

et purement intraosseux, nous recommandons une prise en charge, en fonction de la clinique et de l'imagerie avec notamment l'analyse de l'extension épidurale et du risque fracturaire.

#### Informations support financier et technique

Les auteurs n'ont aucun support financier à déclarer.

#### Déclaration de liens d'intérêts

Les auteurs déclarent ne pas avoir de liens d'intérêts.

#### Remerciements

Nous remercions l'informaticien Rachid Kamouni qui a géré le site internet (<http://www.rapportsnclf2015.com>). Nous remercions le Dr Tong, docteur en santé publique, pour l'analyse statistique.

#### Références

- [1] Healy M, Herz DA, Pearl L. Spinal hemangiomas. *Neurosurgery* 1983;13(6):689-91.
- [2] Fox MW, Onofrio BM. The natural history and management of symptomatic and asymptomatic vertebral hemangiomas. *J Neurosurg* 1993;78(1):36-45.
- [3] Goldstein CL, Varga PP, Gokaslan ZL, Boriani S, Luzzati A, Rhines L, et al. Spinal hemangiomas: results of surgical management for local recurrence and mortality in a multicenter study. *Spine* 2015;40(9):656-64.
- [4] Blankstein A, Spiegelmann R, Shacked I, Schinder E, Chechick A. Hemangioma of the thoracic spine involving multiple adjacent levels: case report. *Paraplegia* 1988;26(3):186-91.
- [5] Djindjian M, Nguyen JP, Gaston A, Pavlovitch JM, Poirier J, Awad IA. Multiple vertebral hemangiomas with neurological signs. Case report. *J Neurosurg* 1992;76(6):1025-8.
- [6] Demirkale İ, De lure F, Terzi S, Gasbarrini A. Aggressive hemangioma of the spine in a pregnant female: a case report and literature review. *Eklemler Hastalik Ve Cerrahisi Jt Dis Relat Surg* 2016;27(1):46-50.
- [7] Galibert P, Deramond H, Rosat P, Le Gars D. Preliminary note on the treatment of vertebral angioma by percutaneous acrylic vertebroplasty. *Neurochirurgie* 1987;33(2):166-8.
- [8] Hao Y, Yu L, Zhang Y, Wang L, Li J. Surgical treatment of cervical vertebral hemangioma associated with adjacent cervical spondylotic myelopathy. *Spine* 2013;13(12):1774-9.
- [9] Acosta FL, Dowd CF, Chin C, Tihan T, Ames CP, Weinstein PR. Current treatment strategies and outcomes in the management of symptomatic vertebral hemangiomas. *Neurosurgery* 2006;58(2):287-95 [discussion].
- [10] Guarnieri G, Ambrosiano G, Vassallo P, Pezzullo MG, Galasso R, Lavanga A, et al. Vertebroplasty as treatment of aggressive and symptomatic vertebral hemangiomas: up to 4 years of follow-up. *Neuroradiology* 2009;51(7):471-6.
- [11] Hao J, Hu Z. Percutaneous cement vertebroplasty in the treatment of symptomatic vertebral hemangiomas. *Pain Physician* 2012;15(1):43-9.

- [12] Liu X-W, Jin P, Wang L-J, Li M, Sun G. Vertebroplasty in the treatment of symptomatic vertebral haemangiomas without neurological deficit. *Eur Radiol* 2013;23(9):2575–81.
- [13] Omid-Kashani F, Hasankhani EG, Akhlaghi S, Golhasani-Keshtan F, Toosi KZ. Percutaneous vertebroplasty in symptomatic hemangioma versus osteoporotic compression fracture. *Indian J Orthop* 2013;47(3):234–7.
- [14] Goyal M, Mishra NK, Sharma A, Gaikwad SB, Mohanty BK, Sharma S. Alcohol ablation of symptomatic vertebral hemangiomas. *AJNR Am J Neuroradiol* 1999;20(6):1091–6.
- [15] Doppman JL, Oldfield EH, Heiss JD. Symptomatic vertebral hemangiomas: treatment by means of direct intralesional injection of ethanol. *Radiology* 2000;214(2):341–8.
- [16] Miszczyk L, Ficek K, Trela K, Spindel J. The efficacy of radiotherapy for vertebral hemangiomas. *Neoplasma* 2001;48(1):82–4.
- [17] Murugan L, Samson RS, Chandy MJ. Management of symptomatic vertebral hemangiomas: review of 13 patients. *Neurol India* 2002;50(3):300–5.
- [18] Heyd R, Seegenschmiedt MH, Rades D, Winkler C, Eich HT, Bruns F, et al. Radiotherapy for symptomatic vertebral hemangiomas: results of a multicenter study and literature review. *Int J Radiat Oncol Biol Phys* 2010;77(1):217–25.
- [19] Jiang L, Liu XG, Yuan HS, Yang SM, Li J, Wei F, et al. Diagnosis and treatment of vertebral hemangiomas with neurologic deficit: a report of 29 cases and literature review. *Spine J* 2014;14(6):944–54.
- [20] Robinson Y, Sheta R, Salci K, Willander J. Blood loss in surgery for aggressive vertebral haemangioma with and without embolisation. *Asian Spine J* 2015;9(3):483–91.
- [21] Niemeyer T, McClellan J, Webb J, Jaspán T, Ramli N. Brown-Sequard syndrome after management of vertebral hemangioma with intralesional alcohol. A case report. *Spine* 1999;24(17):1845–7.