



Science Arts & Métiers (SAM)

is an open access repository that collects the work of Arts et Métiers Institute of Technology researchers and makes it freely available over the web where possible.

This is an author-deposited version published in: <https://sam.ensam.eu>
Handle ID: <http://hdl.handle.net/10985/23046>

To cite this version :

François LOISEL, Stan DURAND, Jean-Noël GOUBIER, Xavier BONNET, Philippe ROUCH, Wafa SKALLI - Reconstruction tridimensionnelle de la main à partir de radiographies biplanes : évaluation de la précision et de la fiabilité - Revue de Chirurgie Orthopédique et Traumatologique p.3466 - 2022

Any correspondence concerning this service should be sent to the repository

Administrator : scienceouverte@ensam.eu



Reconstruction tridimensionnelle de la main à partir de radiographies biplanes : évaluation de la précision et de la fiabilité[☆]

Three-dimensional reconstruction of the hand from biplanar X-rays: Assessment of accuracy and reliability

François Loisel^{a,b,*}, Stan Durand^b, Jean-Noël Goubier^c, Xavier Bonnet^b, Philippe Rouch^b, Wafa Skalli^b

^a Orthopaedics, traumatology, plastic & reconstructive surgery unit, Hand surgery Unit, University Hospital J. Minjoz, Besançon, France

^b National School of Arts and Crafts, Institute of Human Biomechanics G. Charpak, Paris, France

^c Institute of Brachial Plexus and Nerve Surgery, 92, boulevard de Courcelles, 75017 Paris, France

INFO ARTICLE

Mots clés :

Radiographies biplanaires

Main

Reconstruction 3D

Fiabilité

Modélisation par éléments finis

R É S U M É

Contexte. – Les troubles fonctionnels de la main sont généralement investigués, en premier lieu, à l'aide de l'imagerie radiographique conventionnelle. Cependant, les radiographies (deux dimensions (2D)) fournissent des renseignements limités, et l'information peut être réduite par le chevauchement des os et les biais de projection. Ce travail présente une méthode de reconstruction de la main en trois dimensions (3D) à partir de radiographies biplanes.

Méthode. – Cette approche consiste en la déformation d'un modèle générique de main sur les radiographies biplanes par des processus manuels et automatiques. L'examen de référence étant la segmentation manuelle scanographique, la précision de la méthode a été évaluée par une comparaison entre les reconstructions à partir de radiographies biplanes et les reconstructions correspondantes à partir de scanner (0,3 mm d'épaisseur de coupe). Pour évaluer la reproductibilité de la méthode, 6 mains saines (6 sujets, 3 gauches, 3 hommes) ont été considérées. Deux opérateurs ont répété trois fois chaque reconstruction à partir de radiographies biplanes pour étudier la variabilité inter- et intra-opérateur. Trois paramètres anatomiques, qui pourraient être calculés automatiquement à partir des reconstructions, ont été considérés à partir des surfaces osseuses : la longueur du scaphoïde, la profondeur de l'extrémité distale du radius et la hauteur du trapèze.

Résultats. – Le double de l'erreur quadratique moyenne (2 *Root Mean Square*, 2RMS), au niveau de la différence point/surface entre les radiographies biplanes et les reconstructions tomographiques, variait de 0,46 mm pour les phalanges distales à 1,55 mm pour les os de la deuxième rangée. La variabilité inter-/intra-observateur a montré une précision à 95 % de l'intervalle de confiance inférieure à 1,32 mm, pour les paramètres anatomiques, et à 2,12 mm pour les barycentres osseux.

Discussion. – La méthode actuelle permet d'obtenir une reconstruction 3D précise de la main et du poignet par rapport au scanner segmenté traditionnel. En améliorant l'automatisation de la méthode, cela nous permettrait d'obtenir rapidement des informations objectives sur la position des os dans l'espace. L'intérêt de cette méthode réside dans le diagnostic précoce de certaines pathologies ligamentaires (instabilité carpienne) et a également des implications dans la planification chirurgicale et la modélisation personnalisée par éléments finis.

Niveau de preuve. – Sciences fondamentales.

* Auteur correspondant.

Adresse e-mail : francois.loisel@gmail.com (F. Loisel).

1. Introduction

Après un examen clinique indispensable, les radiographies conventionnelles constituent les examens de premières lignes pour diagnostiquer les pathologies de la main et du poignet. Les radiographies de la main et du poignet nécessitent souvent de multiples incidences ou positions pour surmonter les biais de projection et le chevauchement des os [1,2].

De plus, le problème de la reproductibilité des incidences radiologiques rend la mesure précise et objective des écarts et distances (entre les os du carpe, par exemple) difficile avec ce type d'imagerie.

Les modèles en trois dimensions (3D) sont plus informatifs et les techniques de reconstruction automatisée, fournies par le système *Picture Archiving and Communication System* (PACS), utilisé en routine clinique, ne permettent, cependant, pas d'effectuer des mesures 3D objectives et efficaces, puisqu'il s'agit davantage d'outils de visualisation.

La reconstruction 3D a, en effet, de multiples intérêts : meilleure compréhension de la physiopathologie, diagnostics plus précoces de certaines lésions, notamment ligamentaires, aide à la planification chirurgicale et au suivi des patients. Bien que plusieurs méthodes soient proposées dans la littérature, plusieurs obstacles empêchent une mise en œuvre efficace en routine clinique.

Parmi ces méthodes de reconstruction 3D, la segmentation manuelle scanographique par ordinateur est considérée comme l'examen de référence [3]. L'imagerie par résonance magnétique (IRM) n'est également plus réservée au diagnostic des tissus mous, mais joue également un rôle dans le diagnostic des fractures occultes [4]. La tomographie volumique à faisceau conique (TVFC), initialement utilisée pour l'imagerie dento-maxillo-faciale, a récemment été appliquée à l'imagerie des extrémités [5,6]. Les images à haute résolution font de la TVFC une technique d'imagerie très bien adaptée à l'étude des fractures infraradiologiques du poignet.

Des travaux antérieurs ont étudié des algorithmes semi-automatiques [7–10] et entièrement automatisés [11,12] pour obtenir les surfaces 3D à partir de ces technologies d'imagerie. Cependant, ces modalités d'imagerie présentent des inconvénients, tels qu'un niveau élevé de radiations ionisantes pour le scanner ou une segmentation manuelle, coûteuse et lente pour l'IRM.

Les technologies de radiographie biplanes à faible dose offrent des doses de rayonnement inférieures à celles du scanner et sont plus accessibles que l'IRM. Les développements récents des techniques de reconstruction 3D, à partir de rayons X biplanes, permettent la reconstruction 3D spécifique de la colonne vertébrale [13], de la cage thoracique [14], du membre supérieur [15], du membre inférieur [16,17], de l'enveloppe externe [18] et, plus récemment, de structures plus petites et complexes telles que les os du pied [19,20]. Toutefois, la configuration, la taille et la morphologie des os de la main et du poignet, en particulier dans la région du carpe, empêchent une application directe de ces travaux antérieurs.

L'objectif principal de cette étude est d'adapter et de valider une nouvelle méthode de reconstruction 3D de la main et du poignet à partir de radiographies biplanes à faible dose. L'objectif secondaire est de quantifier la précision de cette méthode comparée à la technique de référence scanographique. Notre hypothèse principale suppose que les reconstructions 3D de la main et du poignet, obtenues à partir de radiographies biplanes, sont fiables et d'une précision équivalente aux travaux similaires réalisés pour d'autres régions anatomiques.

2. Matériaux et méthodes

2.1. Présentation générale de la méthode

Le principe général de cette méthode de reconstruction 3D personnalisée de la main était le repositionnement et la déformation semi-automatique d'un modèle 3D générique à partir des contours osseux de la main et du poignet d'une radiographie biplane. La méthode proposée a été adaptée des travaux antérieurs sur le pied et le membre inférieur [19,21].

Le modèle générique a été défini à partir de la reconstruction moyenne de 6 scanners de poignets de cadavres frais/congelés non lésés (scanner Philips Brilliance 64, 120 kV, 500 mA, Thornton, CO, USA, 0,3 mm d'épaisseur). Vingt-neuf os ont été pris en compte : l'extrémité distale du radius, de l'ulna, tous les os du carpe, les métacarpiens et les phalanges (Fig. 1a).

La reconstruction 3D de la main a été réalisée en plusieurs étapes, à l'aide d'un logiciel personnalisé développé par notre institut et de routines MATLAB personnalisées (Fig. 1 et Fig. 2) :

- un ensemble de repères anatomiques (cibles) est placé manuellement sur chaque radiographie pour guider les déformations (Fig. 1b). Cet ensemble de repères correspond à des points stéréocorrespondants disponibles sur les deux radiographies à partir desquels les coordonnées 3D peuvent être calculées ;
- enregistrement automatique du modèle générique en utilisant les repères anatomiques pour ajuster la position du modèle générique en cohérence avec les radiographies biplanes, ce qui permet d'obtenir une solution initiale (Fig. 1d) ;
- ajustements manuels et automatiques sur la solution initiale rétro-projetée en utilisant des déformations rigides (uniquement translation et rotation) et élastiques (déformations d'échelle et de forme locale, méthode des moindres carrés mobiles, Fig. 2). En outre, après les ajustements manuels, une étape automatique a été utilisée pour détecter et ajuster automatiquement la solution aux contours biplanes des radiographies (méthodes du krigeage et du *minimal path*) (Fig. 1e et Fig. 2) [22–24].

2.2. Paramètres d'intérêt

À titre d'exemples de paramètres utiles pouvant être calculés automatiquement à partir des reconstructions 3D, trois paramètres anatomiques ont été considérés à partir des surfaces osseuses : la longueur du scaphoïde, la profondeur de l'extrémité distale du radius et la hauteur du trapèze (Fig. 3).

2.3. Collecte des données

Après approbation du comité d'éthique et consentement éclairé écrit, 6 volontaires sains sans antécédents de pathologies de la main (sexe-ratio 1:1, âge moyen 31 ans, 3 poignets gauches et 3 poignets droits) ont participé à l'étude.

Les mains ont été imagées de manière aléatoire en utilisant, à la fois, un protocole de tomодensitométrie clinique standard de 0,3 mm d'épaisseur de coupe (scanner Philips Brilliance 64 120 kV, 500 mA, Thornton, CO, USA) et un système de rayons X biplanaire à faible dose (EOS, EOS Imaging, Paris, France). Pour chaque acquisition, une des mains du sujet a été placée dans la cabine EOS avec les doigts écartés en extension et une orientation oblique globale de 45° afin de réduire le chevauchement osseux.

La segmentation manuelle des scanners a été réalisée à l'aide du logiciel MITK (*Division of Medical Image Computing* du Centre allemand de recherche sur le cancer).

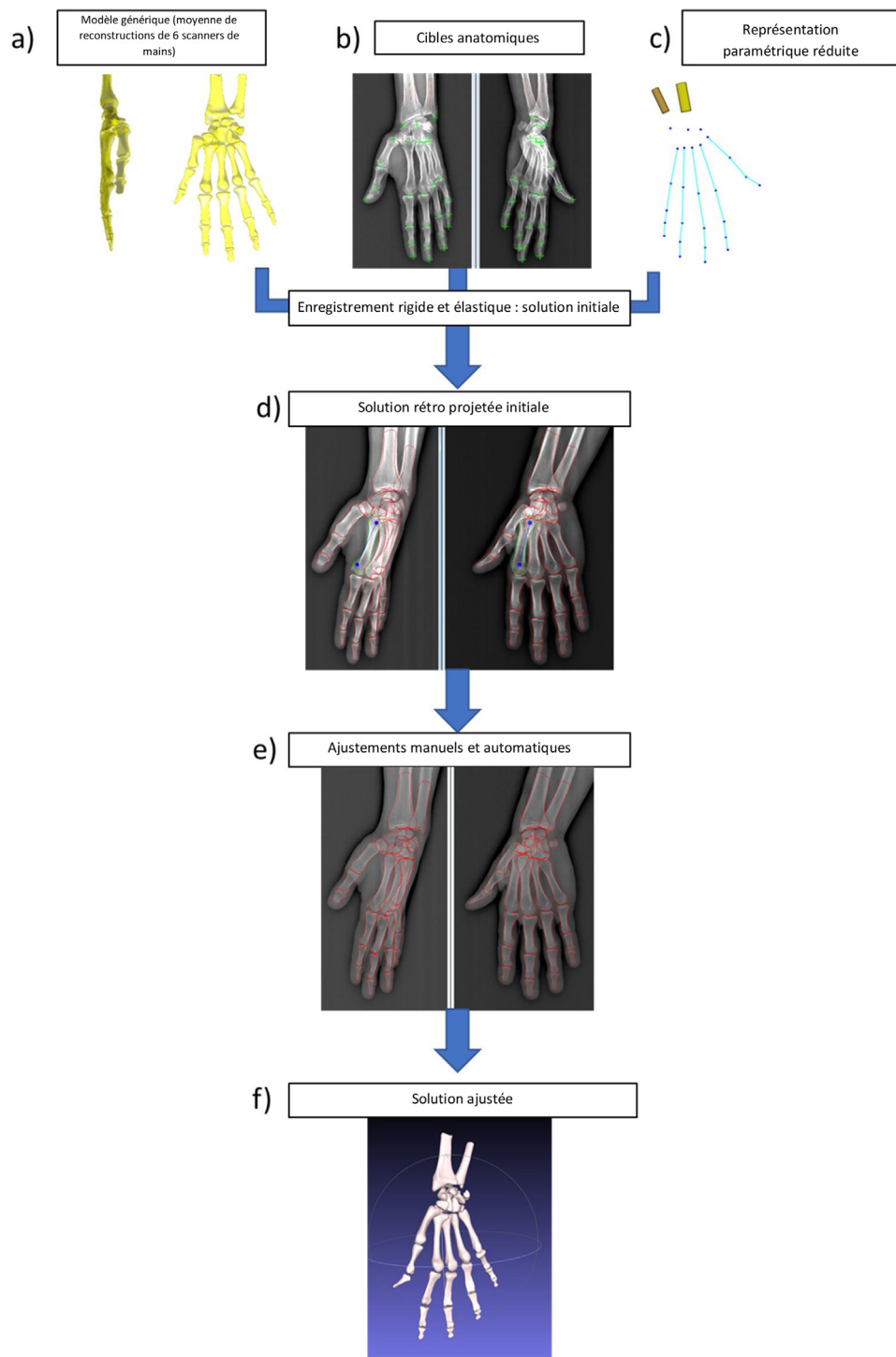


Fig. 1. Processus de reconstruction 3D de la main à partir de radiographies biplanes.

2.4. Évaluation de la méthode

Pour évaluer les performances de la méthode, 2 opérateurs ont reconstruit les 6 mains (29 os) à trois reprises, soit 36 reconstructions globales. Chaque reconstruction était réalisée à au moins un jour d'intervalle. La précision des reconstructions issues des radiographies biplanes, comparées aux reconstructions scanographiques, a été réalisée au travers de la norme ISO5725. Cette norme comprend deux termes, justesse et fidélité, pour décrire l'exactitude d'une méthode de mesure (ISO 5725, 1994).

2.4.1. Justesse

La justesse fait référence à l'écart entre la moyenne arithmétique d'un grand nombre de résultats de tests (reconstructions multiples de radiographies biplanes) et la valeur de référence vraie ou acceptée (reconstruction scanner).

Comme le recommande la littérature [7,9], l'examen de référence était le scanner segmenté manuellement. L'erreur moyenne a fourni le biais entre les radiographies biplanes et les reconstructions scanographiques.

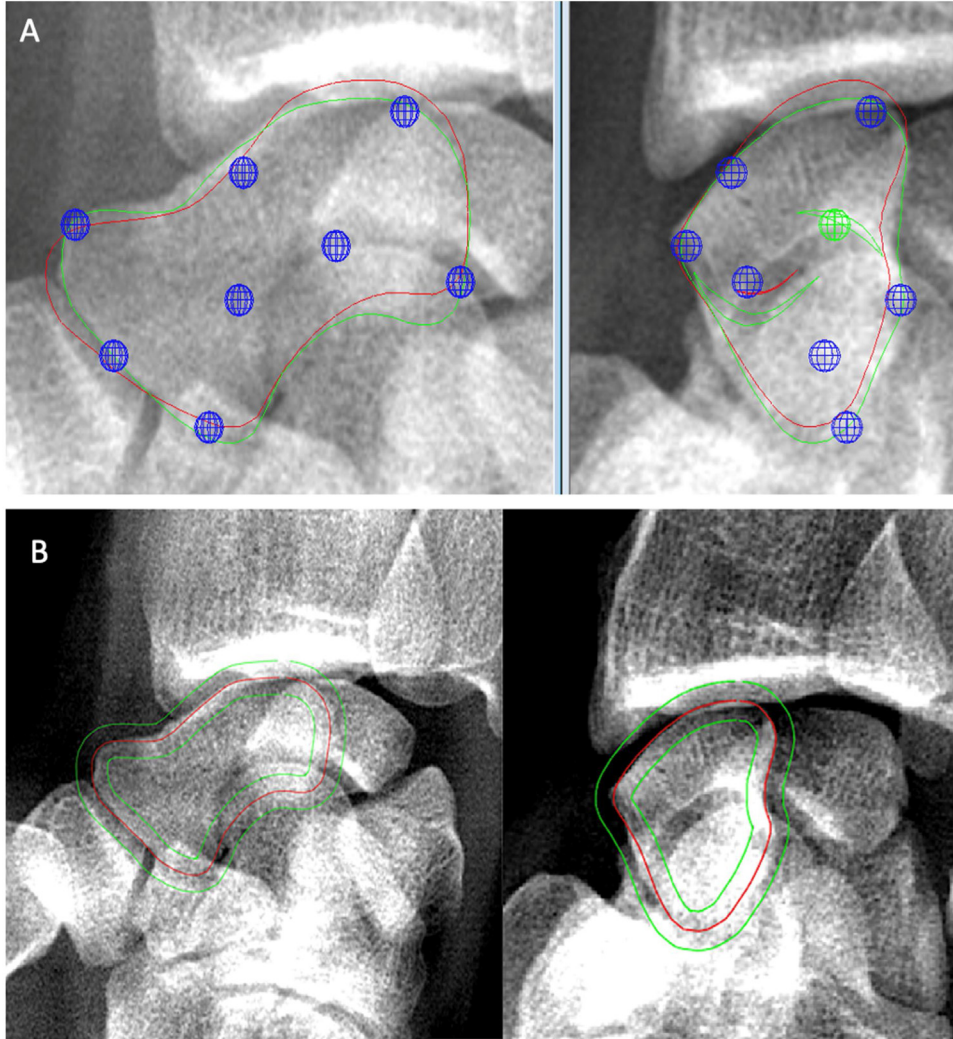


Fig. 2. Exemples d'ajustement manuels et automatiques centrés sur le scaphoïde. A. Méthode manuelle des moindres carrés mobiles (ou MLS) : poignées permettant la déformation du solide définies pour le scaphoïde (bleu : poignées MLS ; rouge : solution initiale ; vert : solution ajustée). B. Méthode automatique du *Minimal Path* pour l'os scaphoïde (rouge : contour initial du scaphoïde ; vert : lignes limitant la largeur de bande des pixels).

Pour évaluer la justesse de la forme reconstruite en 3D, les reconstructions par tomodensitométrie et par radiographie biplane de chaque sujet ont été comparées en utilisant une approche point/surface. Pour chaque os de chaque sujet, l'os reconstruit à partir de radiographies bipanes a été enregistré de manière rigide sur l'os correspondant reconstruit à partir du scanner, puis la distance point-surface entre le modèle issu de la reconstruction bipanes et les reconstructions scanner a été calculée (Fig. 4).

2.4.2. Fidélité

La fidélité fait référence à l'é étroitesse de l'accord entre les résultats des tests (ISO 5725, 1994). La fidélité est un paramètre qui prend en compte les variations intra- et interobservateurs.

En ce qui concerne les repères anatomiques, les cibles ont été placées par deux opérateurs entraînés, trois fois, sur chaque radiographie biplane, pour les 6 sujets. L'intervalle entre les 2 reconstructions consécutives par un opérateur était d'un jour minimum. Les écarts-types de reproductibilité des repères anatomiques ont été calculés selon la norme ISO 5725 comme détaillé ci-dessous. La précision a ensuite été estimée en considérant l'intervalle de confiance (IC) de 95 % égale à deux fois les écarts-types de précision.

La variance de la reproductibilité S_{Rj}^2 de chaque cible pour chaque sujet a été calculée comme suit :

$$S_{Rj}^2 = S_{ij}^2 + S_{Lj}^2$$

où S_{Rj}^2 , S_{ij}^2 et S_{Lj}^2 correspondent respectivement à la variance de reproductibilité, à la variance de répétabilité et à la variance inter-opérateur pour le sujet j ($j = 1, \dots, 6$ mains) avec :

$$S_{ij}^2 = \frac{\sum_{i=1}^p (n_{ij} - 1) \times s_{ij}^2}{\sum_{i=1}^p (n_{ij} - 1)}$$

$$S_{Lj}^2 = \frac{(s_{dj}^2 - s_{ij}^2)}{\bar{n}_j}$$

$$s_{dj}^2 = \left(\frac{1}{p-1} \right) \times \sum_{i=1}^p n_{ij} \times (\bar{y}_{ij} - \bar{\bar{y}}_j)^2$$

$$\bar{\bar{n}}_j = \left(\frac{1}{p-1} \right) \times \left[\sum_{i=1}^p n_{ij} - \frac{\sum_{i=1}^p n_{ij}^2}{\sum_{i=1}^p n_{ij}} \right]$$

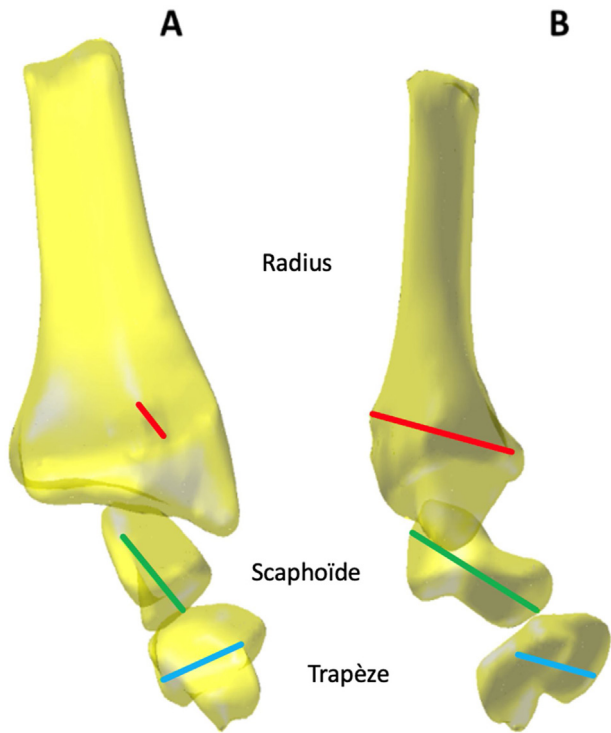


Fig. 3. Tracé des différents paramètres anatomiques considérés en vert : longueur du scaphoïde, rouge : profondeur de l'extrémité distale du radius et bleu : hauteur du trapèze (A : vue postéro-antérieure ; B : vue de profil).

où n_{ij} correspond au nombre de mesures de l'opérateur i ($i = 1, 2$) sur le sujet j ($j = 1, \dots, 6$), s_{ij}^2 correspond à la variance intra-opérateur de l'opérateur i pour le sujet j , \bar{y}_{ij} correspond à la moyenne des n_{ij} mesures pour l'opérateur i , $\bar{\bar{y}}_{ij}$ correspond à la moyenne globale sur l'ensemble des mesures et des opérateurs pour le sujet j .

Concernant les surfaces osseuses, les barycentres osseux et les paramètres anatomiques, chaque sujet a été reconstruit trois fois par deux opérateurs. Comme pour les repères anatomiques, à partir de l'ensemble des reconstructions, la fidélité a été calculée pour chaque paramètre.

3. Résultats

3.1. Justesse

3.1.1. Forme de la reconstruction 3D

L'erreur moyenne, le double de l'erreur quadratique moyenne ($2 \text{ Root Mean Square}$, 2RMS) et l'erreur maximale (distance entre le point et la surface) de la méthode de reconstruction 3D proposée ont été résumés dans le [Tableau 1](#). Les résultats ont montré une 2RMS variant de 0,46 mm pour les phalanges distales à 1,55 mm pour la rangée distale du carpe. Il valait 0,84 mm et 0,91 mm pour le scaphoïde et le lunatum, respectivement, et 1,77 mm et 1,74 mm pour le capitatum et le trapèze, respectivement.

3.1.2. Paramètres anatomiques

La déviation standard de la distance entre les paramètres anatomiques, mesurés sur la reconstruction 3D à partir du scanner, et des radiographies biplanes était de 0,94 mm pour la longueur du scaphoïde ; 1,17 mm pour la profondeur du radius et 0,77 mm pour la hauteur du trapèze.

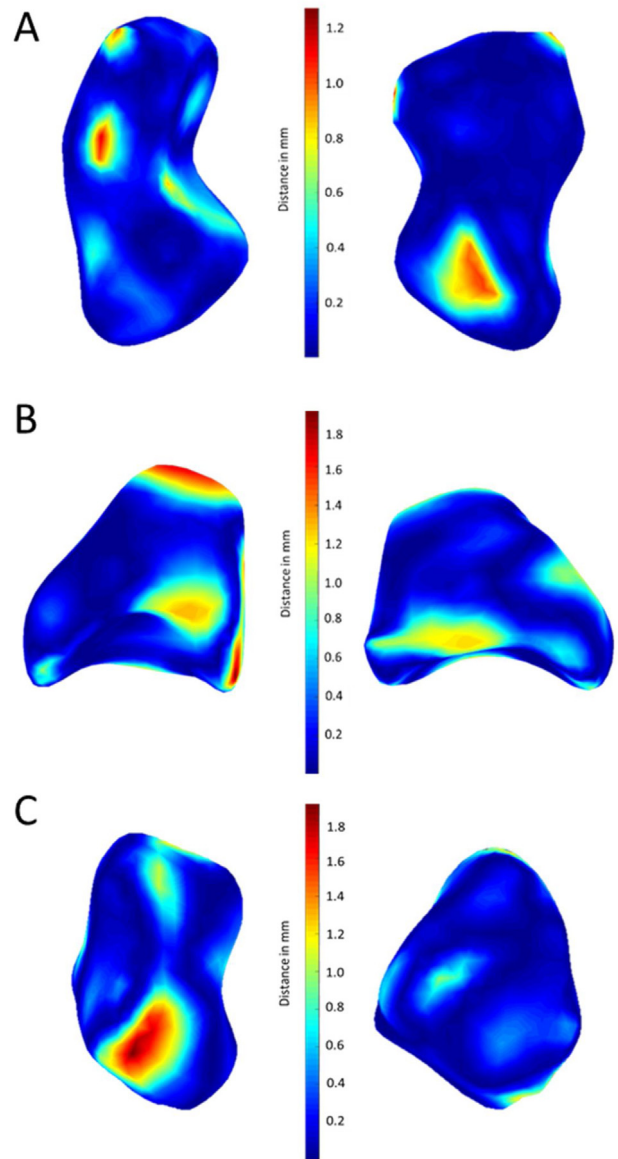


Fig. 4. Cartographie des biais (distances points/surfaces) entre une reconstruction à partir d'une radiographie biplane et la reconstruction scanner correspondante (colonne droite et gauche : vues différentes). A : scaphoïde ; B : lunatum ; et C : triquetrum.

3.2. Fidélité

3.2.1. Repères anatomiques

Les IC à 95 % calculés pour les repères anatomiques, utilisés pour adapter le modèle générique sur les radiographies biplanes, sont décrits dans le [Tableau 2](#). Tous les paramètres avaient un IC à 95 % inférieur à 2 mm, sauf pour la composante Y de la cible du pouce 1 (2,67 mm), et la composante X de la cible base du métacarpe 1 (2,48 mm).

3.2.2. Barycentres

En ce qui concerne les barycentres osseux, les IC à 95 % variaient de 1,06 (scaphoïde) et 1,69 (lunatum) à 2,16 mm (pisiforme) pour la première rangée carpienne ; 1,28 (trapèze) à 2,12 mm (capitatum) pour la seconde rangée ; 0,81 à 1,98 mm pour les métacarpiens ; 0,40 à 1,46 mm pour les phalanges proximales, 0,43 à 1,32 mm et 0,15 à 0,86 mm pour les phalanges moyennes et distales respectivement.

Tableau 1

Distance point/surface entre les reconstructions scanographiques et les radiographies biplanes.

Région osseuse	Erreur moyenne (mm)	2 × erreur quadratique moyenne (2RMS) (mm)	Erreur maximale (mm)
Première rangée du carpe	0,29	1,02	3,40
Seconde rangée du carpe	0,49	1,55	5,50
Métacarpes	0,37	1,24	4,40
Phalanges proximales	0,22	0,82	3,60
Phalanges moyennes	0,16	0,63	2,50
Phalanges distales	0,12	0,46	2,00

Tableau 2

Intervalle de confiance (IC) à 95 % calculés pour les repères anatomiques utilisés pour adapter le modèle générique sur le contour des os sur les radiographies biplanes.

Cibles considérées	Composante X (mm)	Composante Y (mm)	Composante Z (mm)
Pouce 1	1,06	2,67	0,99
Pouce 2	0,62	1,66	0,44
Houppes 1	0,91	0,54	0,55
Index 1	0,75	1,95	0,34
Index 2	0,69	1,47	0,79
Index 3	0,32	0,50	0,40
Houppes 2	0,32	0,42	0,26
Majeur 1	0,98	1,71	0,26
Majeur 2	0,54	1,13	0,57
Majeur 3	0,40	0,41	0,40
Houppes 3	0,37	0,55	0,25
Annulaire 1	0,90	1,58	0,43
Annulaire 2	0,64	1,00	0,61
Annulaire 3	0,32	0,63	0,50
Houppes 4	0,49	0,81	0,33
Auriculaire 1	1,22	1,49	0,61
Auriculaire 2	0,59	0,45	0,46
Auriculaire 3	0,58	0,36	0,40
Houppes 5	0,31	0,46	0,31
Base métacarpe 1	2,48	1,89	1,57
Base métacarpe 2	0,97	1,49	1,25
Base métacarpe 3	1,16	1,44	0,67
Base métacarpe 4	1,07	1,30	0,93
Base métacarpe 5	1,22	1,42	0,79
Capitulum proximal	0,92	1,00	0,24
Styloïde du radius	0,78	0,89	0,38
Styloïde de l'ulna	0,29	0,66	0,29

3.2.3. Paramètres anatomiques

En ce qui concerne les paramètres anatomiques, l'IC à 95 % était de 0,96 mm pour la longueur du scaphoïde, de 0,89 mm pour la profondeur du radius et de 1,32 mm pour la hauteur du trapèze (Fig. 5-7). En moyenne, la longueur du scaphoïde était de 25,0 mm pour les deux modalités d'imagerie, la profondeur du radius de 22,4 mm (21,2 mm, scanner) et la hauteur du trapèze de 15,2 mm (15,0 mm, scanner).

4. Discussion

Aujourd'hui, la reconstruction 3D de la main est un outil indispensable pour accéder à des informations précises de positionnement normal ou pathologique des os entre eux (lésions ligamentaires). Elle constitue la fondation de l'étude dynamique du carpe avec ses implications de planification et de suivi chirurgical [25]. Cette étude s'appuie sur des travaux récents sur le genou et le pied [19] et relève plusieurs défis spécifiques à la région de la main.

Comme recommandé dans la littérature [8,11], nous avons comparé les reconstructions à partir de radiographies biplanes avec les reconstructions correspondantes segmentées manuellement par scanner. À l'issue de ce travail, l'hypothèse principale est validée : les reconstructions 3D de la main et du poignet, obtenues à partir de radiographies biplanes, sont fiables et d'une précision équivalente aux travaux similaires réalisés pour d'autres régions anatomiques [13,15,19].

En effet, en ce qui concerne la justesse de la méthode, le 2RMS est au maximum de 1,55 mm (pour les os de la deuxième rangée), dans le même ordre de grandeur que pour l'étude s'intéressant au pied (2,8 mm) [19] ou pour celle s'intéressant à l'ensemble de l'humérus (2,5 mm) [15]. La différence était supérieure pour la rangée distale du carpe, très probablement en raison du chevauchement osseux résiduel, de la forme complexe de certains os (trapèze) et du nombre limité de cibles fiables pour guider les déformations dans cette zone (uniquement trois cibles pour l'ensemble du carpe).

Tous les paramètres anatomiques étaient en étroite concordance entre les deux reconstructions. Conformément à la littérature [26-28], nous avons trouvé une longueur moyenne du scaphoïde de 25,0 mm, une profondeur moyenne du radius de 22,4 mm et une hauteur moyenne du trapèze de 15,2 mm.

En ce qui concerne la fidélité (concordance intra-/interobservateur), l'ensemble des cibles proposées s'est avéré très fiable, tous les repères étant inférieurs à 2 mm avec un IC de 95 %, hormis pour la cible de la base du métacarpe 1 et celle de l'extrémité proximale du métacarpe (pouce 1). Ce résultat peut être expliqué, d'une part, par la difficulté de bien visualiser la base du premier métacarpe, malgré la position à 45° de la main dans la cabine, et, d'autre part, par un grand nombre de solutions « justes » de positionnement d'une cible sur un segment d'ellipse (courbure de la tête métacarpienne). Toutefois, ces résultats sont conformes à ceux retrouvés dans des travaux précédents [19].

Le résultat de la reconstruction était également très reproductible, inférieur ou égal à 2,16 mm pour les barycentres et inférieur ou égal à 1,32 mm pour les paramètres anatomiques.

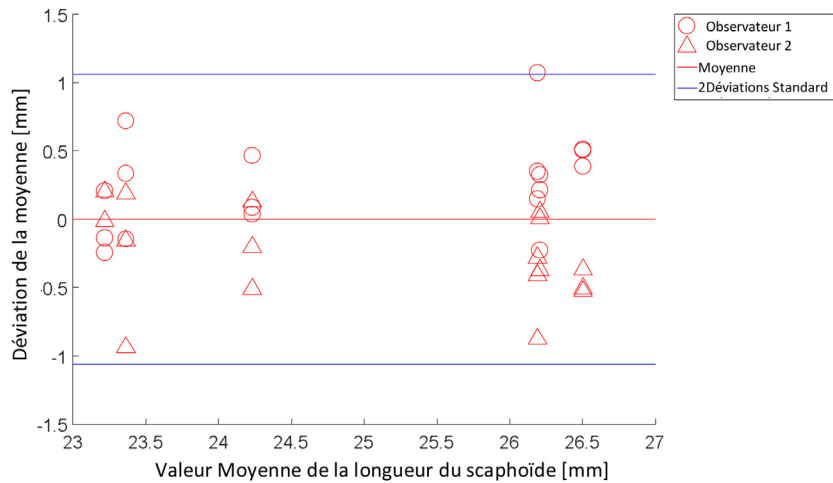


Fig. 5. Graphique de Bland-Altman correspondant à la longueur du scaphoïde. L'axe X correspond à la valeur moyenne de la longueur du scaphoïde pour chaque sujet.

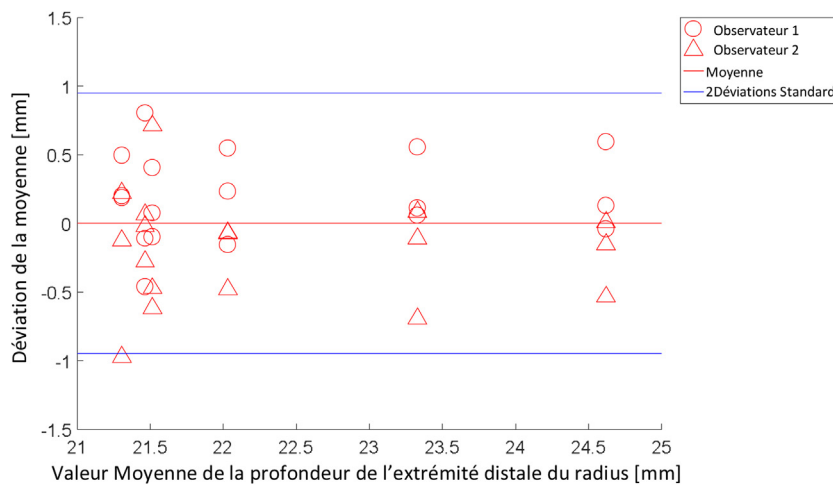


Fig. 6. Graphique de Bland-Altman correspondant à la profondeur de l'extrémité distale du radius. L'axe des X correspond à la valeur moyenne de la profondeur de l'extrémité distale du radius pour chaque sujet.

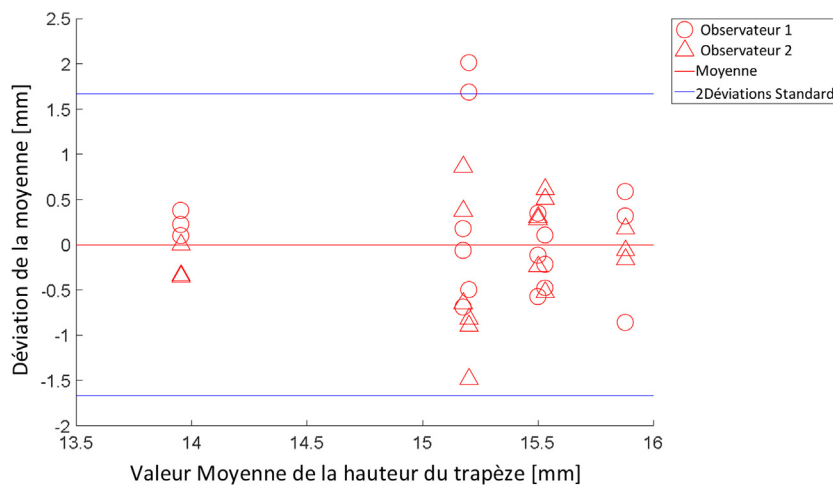


Fig. 7. Graphique de Bland-Altman correspondant à la hauteur du trapèze. L'axe des X correspond à la valeur moyenne de la hauteur du trapèze pour chaque sujet.

Nous voulions obtenir une image large permettant une étude approfondie de la région complète de la main et du poignet. Une image aussi large n'est pas toujours possible avec d'autres modalités d'imagerie ayant un champ de vision réduit (par exemple, le TVFC).

Un autre défi était la reconstruction simultanée de 29 os. Pour optimiser le temps de reconstruction, un nombre limité de cibles fiables a été pris en compte pour effectuer l'enregistrement du modèle générique morpho-réaliste. L'analyse a été réalisée avec un positionnement approximatif de la main de 45°, afin de limiter

au maximum les chevauchements des os sur les deux vues orthogonales et permettre ainsi de placer manuellement les cibles de manière non ambiguë. La comparaison avec le scanner a permis de quantifier ce biais qui reste faible.

En routine clinique, les patients peuvent avoir des difficultés à maintenir une position spécifique : les cibles au niveau des articulations digitales permettent de capturer la position de la main, tout en préservant une certaine flexibilité. De plus, les radiographies biplanes ont un temps d'acquisition rapide (l'acquisition de la main dure 2 secondes), alors que le TVFC et l'IRM sont plus lents avec un temps d'acquisition d'environ 30 secondes [5,8,10], ce qui rend les radiographies biplanes moins sensibles aux artefacts de mouvement potentiels.

Cependant, la méthode proposée présente certaines limites.

Bien que nous ayons utilisé un nombre réduit de cibles, le temps de reconstruction globale, du placement des points de repère anatomiques à la reconstruction complète, est d'environ 40 minutes. Comme la fiabilité et la faisabilité de la méthode étaient l'objectif principal, nous n'avons pas travaillé sur la réduction du temps de reconstruction. À l'instar des autres articulations, l'utilisation de méthodes d'apprentissage automatique (*machine learning*), de modélisation statistique des formes (*statistical shape modeling*) et d'outils de traitement d'images devrait permettre une réduction drastique du temps. En outre, le temps de reconstruction actuel reste beaucoup plus rapide que la reconstruction de la main par segmentation manuelle de scanners, qui dure environ 6 à 8 heures.

Dans la littérature, des observateurs experts ont rapporté avoir passé 4 heures par IRM pour segmenter uniquement les huit os du carpe [8].

Il faut noter que des travaux récents sur des images scanner et IRM ont développé des algorithmes semi-automatiques [7,8,10] et entièrement automatisés [11] avec des temps de reconstruction pour les huit os du carpe allant d'environ 1 minute [8] à 40 minutes [7].

Cependant, ces méthodes de reconstruction ne se concentrent que sur la région du carpe et sont sujettes aux défauts inhérents à la technologie considérée (par exemple, le degré de rayonnement ionisant du scanner, l'accessibilité de l'IRM, le champ de vision et le temps d'acquisition).

À ce stade, la présente méthode n'est pas orientée vers la reconstruction 3D des fractures articulaires de la main et du poignet, car le modèle générique est « intact ». La précision de la méthode, concernant le positionnement osseux dans l'espace, serait suffisante pour détecter des écarts pertinents cliniquement (> 2 mm). Cependant, il s'agit du paramètre qui possède le plus gros potentiel d'amélioration parmi tous nos résultats. Une autre perspective non étudiée, ici, est l'étude de calcs vicieux en rotation, dont l'intérêt a été montré pour des os de plus gros volume, comme le fémur [29]. De même, il est très probable que les artefacts métalliques liés au matériel d'ostéosynthèse puissent interférer avec les processus de détection automatique des contours osseux, nécessitant ainsi un traitement initial des images radiologiques [30]. Cependant, il existe de nombreuses façons d'améliorer cette méthode préliminaire. Si le chirurgien ne s'intéresse qu'à une seule zone de la main et du poignet, comme l'articulation scapholunaire, il est facile d'adapter et de sélectionner uniquement les repères anatomiques pertinents pour reconstruire uniquement le scaphoïde et le lunatum. Nos résultats montrent également qu'en ce qui concerne le scaphoïde et le lunatum, la justesse de la forme et la fidélité des barycentres sont pertinentes cliniquement (0,84 et 0,91 mm ; 1,06 et 1,69 mm, respectivement). D'un point de vue clinique, la présente méthode pourrait aider à détecter plus tôt les mouvements pathologiques des os les uns par rapport aux autres dans le cas d'une suspicion de lésion ligamentaire. Par ailleurs, certaines ancrures et autres implants chirurgicaux, utilisés de nos jours pour la réparation ligamentaire, sont radio-transparents : le suivi de ces

patients et la mesure quantitative fine des effets du traitement sont également des voies de recherche dans lesquelles le présent travail peut être appliqué.

Déclaration de liens d'intérêts

Les auteurs déclarent ne pas avoir de liens d'intérêts.

Financement

L'auteur principal souhaite remercier vivement la SOFCOT pour l'attribution de la bourse d'étude ayant permis la réalisation de ce travail.

Contribution

FL : investigation, validation, écriture du manuscrit original, écriture-relecture-édition.

SD : investigation, méthodologie, logiciel, validation, écriture du manuscrit original, écriture-relecture-édition.

JNG : écriture-relecture-édition.

XB, PR, WS : supervision, écriture-relecture-édition.

Références

- [1] Lee SK, Desai H, Silver B, Dhaliwal G, Paksima N. Comparison of radiographic stress views for scapholunate dynamic instability in a cadaver model. *J Hand Surg Am* 2011;36:1149–57.
- [2] Cheung GC, Lever CJ, Morris AD. X-ray diagnosis of acute scaphoid fractures. *J Hand Surg* 2006;31:104–9.
- [3] Nakamura R, Horii E, Tanaka Y, Imaeda T, Hayakawa N. Three-dimensional CT imaging for wrist disorders. *J Hand Surg Br* 1989;14:53–8.
- [4] Amrami KK, Frick MA, Matsumoto JM. Imaging for acute and chronic scaphoid fractures. *Hand Clin* 2019;35:241–57.
- [5] Carrino JA, Al Muhit A, Zbijewski W, Thawait GK, Stayman JW, Packard N, et al. Dedicated cone-beam CT system for extremity imaging. *Radiology* 2014;270:816–24.
- [6] Pallaver A, Honigsmann P. The role of Cone-Beam Computed Tomography (CBCT) scan for detection and follow-up of traumatic wrist pathologies. *J Hand Surg Am* 2019;44:1081–7.
- [7] Duryea J, Magalnick M, Alli S, Yao L, Wilson M, Goldbach-Mansky R. Semiautomated three-dimensional segmentation software to quantify carpal bone volume changes on wrist CT-scans for arthritis assessment. *Med Phys* 2008;35:2321–30.
- [8] Foster B, Joshi AA, Borgese M, Abdelhafez Y, Boutin RD, Chaudhari AJ. WRIST: a wrist image segmentation toolkit for carpal bone delineation from MRI. *Comput Med Imaging Graph* 2018;63:31–40.
- [9] Patterson RM, Elder KW, Viegas SF, Buford WL. Carpal bone anatomy measured by computer analysis of three-dimensional reconstructions of computed tomography images. *J Hand Surg Am* 1995;20:923–9.
- [10] Włodarczyk J, Wojciechowski W, Czaplicka K, Urbanik A, Tabor Z. Fast automated segmentation of wrist bones in magnetic resonance images. *Comput Biol Med* 2015;65:44–53.
- [11] Anas EMA, Rasoulian A, Seitel A, Darras K, Wilson D, John PS, et al. Automatic segmentation of wrist bones in CT using a statistical wrist shape + pose model. *IEEE Trans Med Imaging* 2016;35:1789–801.
- [12] Wong LM, Shi L, Xiao F, Griffith JF. Fully automated segmentation of wrist bones on T2-weighted fat-suppressed MR images in early rheumatoid arthritis. *Quant Imaging Med Surg* 2019;9:579–89.
- [13] Humbert L, De Guise JA, Aubert B, Godbout B, Skalli W. 3D reconstruction of the spine from biplanar X-rays using parametric models based on transversal and longitudinal inferences. *Med Eng Phys* 2009;31:681–7.
- [14] Aubert B, Vergari C, Ilharreborde B, Courvoisier A, Skalli W. 3D reconstruction of rib cage geometry from biplanar radiographs using a statistical parametric model approach. *Comput Methods Biomech Biomed Engin* 2016;4:281–95.
- [15] Lebaillly F, Lima LVPC, Clairemidi A, Aubert B, Guerard S, Chaibi Y, et al. Semi-automated stereoradiographic upper limb 3D reconstructions using a combined parametric and statistical model: a preliminary study. *Surg Radiol Anat* 2012;34:757–65.
- [16] Quijano S, Serrurier A, Aubert B, Laporte S, Thoreux P, Skalli W. Three-dimensional reconstruction of the lower limb from biplanar calibrated radiographs. *Med Eng Phys* 2013;35:1703–12.
- [17] Rampal V, Rohan P-Y, Assi A, Ghanem I, Rosello O, Simon A-L, et al. Lower-limb lengths and angles in children older than six years: reliability and reference values by EOS® stereoradiography. *Orthop Traumatol Surg Res* 2018;104:389–95.

- [18] Nérot A, Choisine J, Amabile C, Travert C, Pillet H, Wang X, et al. A 3D reconstruction method of the body envelope from biplanar X-rays: evaluation of its accuracy and reliability. *J Biomech* 2015;48:4322–6.
- [19] Rohan P-Y, Perrier A, Ramanoudjame M, Hausselle J, Lelièvre H, Seringe R, et al. Three-dimensional reconstruction of foot in the weightbearing position from biplanar radiographs: evaluation of accuracy and reliability. *J Foot Ankle Surg* 2018;57:931–7.
- [20] Rampal V, Rohan P-Y, Saksik R, Wicart P, Skalli W. Assessing 3D paediatric foot morphology using low-dose biplanar radiography: parameter reproducibility and preliminary values. *Orthop Traumatol Surg Res* 2018;104:1083–9.
- [21] Chaibi Y, Cresson T, Aubert B, Hausselle J, Neyret P, Hauger O, et al. Fast 3D reconstruction of the lower limb using a parametric model and statistical inferences and clinical measurements calculation from biplanar X-rays. *Comput Methods Biomech Biomed Engin* 2012;15:457–66.
- [22] Trochu F. A contouring program based on dual kriging interpolation. *Engin Comput* 1993;9:160–77.
- [23] Vincent L. Minimal path algorithms for the robust detection of linear features in gray images. *Comput Imaging Vis* 1998;12:331–8.
- [24] Girinon F, Gajny L, Ebrahimi S, Dagneaux L, Rouch P, Skalli W. Quasi-automated reconstruction of the femur from bi-planar X-rays. *Comput Methods Biomech Biomed Engin* 2020;8:529–37.
- [25] Sandow MJ. 3D dynamic analysis of the wrist. *Hand Surg* 2015;20:366–8.
- [26] ten Berg PWL, Dobbe JGG, Meermans G, Strackee SD, Verstreken F, Streekstra GJ. Estimating scaphoid lengths using anatomical measurements in the wrist. *J Hand Surg* 2016;41:e279–84.
- [27] Gasse N, Lepage D, Pem R, Bernard C, Lerais JM, Garbuio P, et al. Anatomical and radiological study applied to distal radius surgery. *Surg Radiol Anat* 2011;33:485–90.
- [28] Loisel F, Chapuy S, Rey P-B, Obert L, Parratte B, Tatu L, et al. Dimensions of the trapezium bone: a cadaver and CT study. *Surg Radiol Anat* 2015;37:787–92.
- [29] Orfeuvre B, Tonetti J, Kerschbaumer G, Barthelemy R, Moreau-Gaudry A, Boudissa M. EOS stereographic assessment of femoral shaft malunion after intramedullary nailing. A prospective series of 48 patients at 9 months' follow-up. *Orthop Traumatol Surg Res* 2021;107:102805, <http://dx.doi.org/10.1016/j.otsr.2021.102805>.
- [30] Aubert B, Vazquez C, Cresson T, Parent S, de Guise JA. Toward automated 3D spine reconstruction from biplanar radiographs using CNN for statistical spine model fitting. *IEEE Trans Med Imaging* 2019;38:2796–806.